

# Kosmetikos priemonių poveikis kuperozinei veido odai

**Ugnė Pabijanskaitė**

SMK Aukštoji mokykla

**Zita Gierasimovič**

Vilniaus universiteto Medicinos fakulteto Sveikatos mokslų institutas

SMK Aukštoji mokykla

**Santrauka.** Kuperozė yra odos būklė, kai veido srityje pastebimas odos dangalų sutrikimas su išsiplėtusių kapiliarų tinklu. Dažniausiai tai yra paveldima odos būklė. Kuperozės vystymuisi įtakos turi kapiliarų silpnėjimas, lėtinės ligos, predisponuojančios kraujotakos sutrikimus.

**Tyrimo tikslas.** Įvertinti kosmetikos priemonių poveikį kuperozinei veido odai.

**Metodai.** Taikytas mišrus tyrimo būdas. 2023 m. šiam tyrimui pasitelktas vienas 58 metų tiriamasis, atitinkantis tyrimui reikalingus kriterijus: vyresnis amžius, kuperozinė odos būklė, jo darbo specifika leidžia kasdien nenaudoti sunkaus makiažo ir ilgai būti saulėje, neturi alerginių reakcijų naudojamų priemonių komponentams. Tyrime naudota: odos diagnostikos prietaisas, kliento kortelė, dešimties procedūrų su X veikliąja medžiaga kursas, kartojamas kas savaitę.

**Tyrimo rezultatai.** Tiriamajam asmeniui nustatytas mišrus odos tipas, deformacinis senėjimas. Kuperozė matoma skruostuose, nosies sparneliuose, yra teleangiektazijų nosies sparnelių srityje, kairiajame skruoste. Oda dehidratuota, sebumo išsiskyrimas padidėjęs kaktos, nosies ir smakro srityse. Procedūrų metu naudotos daugiakomponentinės X veikliosios medžiagos, skirtos mažinti kuperozės poveikį odai, drėkinti, skatinti odos regeneraciją, kolageno ir elastino sintezę, sutraukti kapiliarus ir stiprinti hidrolipidinį barjerą.

**Išvados.** 1. Netinkamas gyvenimo būdas, kosmetinių priemonių naudojimas, žalingi mitybos įpročiai, nekoreguojamas kraujospūdis turėjo neigiamą poveikį kuperozinei veido odai. 2. Hidrolipidinio barjero atkūrimui ir kuperozinės odos būklės gerinimui naudotos daugiakomponentinės rūgštinio pagrindo veikliosios medžiagos sustiprino kapiliarus, pagerino odos metabolizmą, paspartino ląstelių regeneraciją.

**Reikšminiai žodžiai:** kuperozė, brandi oda, kosmetinės priemonės, rizikos veiksniai.

## The effect of cosmetics on the skin of the face

**Abstract.** Couperosis is a skin condition in which there is a disorder of the skin covering the face with a network of dilated capillaries; it is usually an inherited skin condition. The development of couperosis is influenced by the weakening of capillaries, chronic diseases that predispose to blood circulation disorders.

**Aim of the study.** To assess the effect of cosmetic products on couperose facial skin.

**Methods.** Mixed method research. In 2023, one 58-year-old subject was used for this study, meeting the criteria required for the study: age, with a couperose skin condition, job specifics that would allow not to wear heavy make-up every day, to be in the sun for a long time, not to have allergic reactions to the components of the used products. The following were used for the study: a skin diagnostic device, a customer card, a course of ten procedures with the active substance, repeated weekly.

**Results.** Mixed skin type, deformational aging. Couperosis can be seen on the cheeks, in the wings of the nose, there are telangiectasias in the area of the wings of the nose, on the left cheek of the eye. The skin is dehydrated, sebum secretion is increased in the forehead, nose and chin area. During the procedures, multi-component X active substances are used to reduce the effect of couperose on the skin, moisturize, stimulate skin regeneration, collagen and elastin synthesis, shrink capillaries and strengthen the hydrolipidic barrier.

**Conclusions.** 1. Damaged facial skin is caused by an improper use of cosmetic products and exposure to the external risk factors. 2. The multi-component, acid-based active substances used to restore the hydrolipidic barrier and improve the condition of couperose skin strengthened capillaries, improved skin metabolism, accelerated cell regeneration, and reduced the harmful effects of couperose on the skin.

**Keywords.** Couperosis, mature skin, cosmetic products, risk factors.

## Įvadas

Kuperozė – tai jautrios odos paviršinis išsiplėtusių kapiliarų tinklas, siejamas su kraujagyslių pažeidimais, dėl kurių užsistovi veninis kraujas. Kuperozė pažeidžia nosies, skruostų, iškirptės sritis ir pasireiškia odos dangalų kraujotakos sutrikimais. Silpnas jungiamasis audinys, gaubiantis kapiliarus, pažeidžiamas dėl išorinių veiksnių poveikio, kapiliarai išsiplėčia, į juos priplūsta daugiau kraujo, veido oda parausta. Veiksniai, provokuojantys odos pokyčius: kolagenų skaidulų silpnumas, odos tankumo sumažėjimas, aukštas kraujospūdis, žalingi mitybos įpročiai [1, 2]. Sumažėjus kolageno ir elastino kiekiui dermoje, oda praranda formą, plonėja. Įvykus kraujo

apytakos pažeidimui, kapiliarai padidėja keletą kartų, išryškėja po oda, jei oda nuolat veikiama rizikos veiksnių, gali išsivystyti lėtinė uždegiminė odos liga, paveikianti veido odos sritį, – rožinė [3]. Rožinė nėra pagydoma, tačiau ją galima kontroliuoti [4]. Pagrindiniai kuperozės požymiai yra centrinės veido srities eritema, edema, pustulės, papulės, net akių pažeidimai ar nosies deformacija, būdingas odos niežėjimas, sausumas, dilgčiojimas. Kuperozė ir rožinė turi panašių požymių (paveikiama centrinė veido dalis) ir jas sukeliančių veiksnių, tačiau kuperozės atveju nepasireiškia rožinei būdingas niežėjimas, paveiktos odos srities dilgčiojimas. Kuperozės pažeistai veido odai, ypač moterų, būdingas raudonis, kurį sunku paslėpti dekoratyvinės kosmetikos priemonėmis. Kuperozės mažinimui svarbi yra daugiakomponentinė odos priežiūra ir efektyviausi gydymo metodai: lazerinės, invazinės, aparatinės metodikos, tačiau šios procedūros turi daugiau kontraindikacijų [5].

Keturi kuperozės vystymosi stadijos leidžia numatyti susirgimą provokuojančius veiksnus, pradinėje vystymosi stadijoje eliminuoti ar mažinti jų poveikį. Pradinėje, pirmojoje, stadijoje kraujas plūsta į veidą, oda parausta, susirgimą lydi konjunktyvitas (akių uždegimas). Išsiplėtusios skruostų ir nosies poodinės kraujagyslės, nuolatinis veido odos paraudimas yra pagrindiniai antrosios kuperozės stadijos požymiai. Kraujagyslių pažeidimų fone susidaro uždegiminiai spuogeliai, kurie byloja apie trečiąją kuperozės stadiją. Kuperozė savaime nepraeina. Užsitęsęs provokuojančių veiksnių poveikiui, odos audiniai sugrumba, storėja, raudonis intensyvėja – tai ketvirtoji kuperozės stadija, reikalaujanti kosmetinio ir dermatologinio gydymo [5, 6].

Pagrindinis kuperozės indikatorius yra veido odos raudonis, kuris skirstomas į tris būkles: teleangiektazės, kuperozė ir rožinė. Dažniausias kuperozės atsiradimą lemiantis faktorius yra genetika [6].

Veido morfotipai:

*Pavargęs veidas* – pasireiškia sąlyginai žemo kūno masės indekso asmenims, turintiems ovalo ar deimanto formos veidą, ankstyvą odos tonuso praradimą, po kurio seka nosies-lūpų raukšlių pagilėjimas, lūpų kampučių nusvirimas, marionetinių raukšlių atsiradimas.

*Smulkios raukšlės* – pagrindinė charakteristika – daugybinės raukšlės plonoje veido odoje su ryškia fotopazaida ir sąlyginai menkiausiai išsivysčiusiu poodiniu riebalų sluoksniu.

*Deformacinis morfotipas* – būdinga storesnė oda ir gausnis poodinis riebalų sluoksnis. Dėl minkštųjų audinių sunkumo ir veikiama gravitacijos jėgos veido oda pradeda smukti žemyn.

*Raumeninis morfotipas* – pasižymi stipriai išvystytais veido raumenimis su menku riebaliniu sluoksniu. Senėjimas pasireiškia ankstyvu veido raukšlių (mimikos) ir dischromijos (pigmentinių dėmių) atsiradimu. Išraiškinga žandikaulio linija, veido ovalas ir kaklo odos kokybė išlieka iki brandaus amžiaus [7].

#### **Kuperozės atsiradimą skatinantys veiksniai**

*Endogeniniai veiksniai.* Hormonų pokyčiai, vartojami hormoniniai preparatai ir metabolizmo procesai predisponuoja sulėtėjusius odos kolageno ir elastino skaidulų gamybos procesus, skatina sebumo išsiskyrimą [8].

*Žalingi įpročiai.* Per didelis cukraus vartojimas organizme gali sukelti uždegiminius procesus. Cukraus kiekis labiau veikia moterų odą, lėtėja odos aprūpinimas maistinėmis medžiagomis, greičiau atsiranda raukšlių, oda papilkėja, atsiranda odos bėrimų, širdies ir kraujagyslių ligų rizika, nutukimas, kuris lemia suprastėjusią mikrocirkuliaciją, slopina bendrą žmogaus imuninės sistemos darbą [9].

*Miego kokybė* – dėl miego trūkumo organizme išskiriami dideli kortizolio, streso hormono, kiekiai. Sutrinka regeneraciniai odos procesai, skatinantys raukšlelių atsiradimą, odos dehidrataciją, odos blyškumą; būdingi tamsūs paburkę paakiai. Per pirmas tris miego valandas organizme vyksta augimo hormono ir kolageno sintezė, per kitas dvi valandas gaminamas melatoninas, kuris veikia kaip antioksidantas, jis apsaugo nuo oksidacinio streso, neutralizuoja laisvuosius radikalus, apsaugo nuo fotosenėjimo, skatina žaizdų gijimą. Per paskutines tris miego valandas sumažėja kortizolio lygis, raumenys atsipalaiduoja, organizmas pajėgas sutelkia į odos atsinaujinimo procesą, greičiau nunešamas kolageno ir elastino skaidulos į dermą.

*Psichikos būseną.* Rožinė, kaip ir kuperozė, siejama su itin suprastėjusia psichikos būseną, kai sumažėja pasitikėjimas savimi, tačiau išskiriama tikimybė susirgti depresija.

*Kraujagyslių tinklas.* Arčiau paviršiaus esančios kraujagyslės gali būti labiau paveikiamos išorės dirgiklių, temperatūros pokyčių, todėl gali būti plonesnės, kyla didesnė tikimybė joms trūkinėti, labiausiai centrinėje veido dalyje, dėl šios priežasties odos storis gali lemti polinkį į kuperozę.

#### **Aktyviosios medžiagos kuperozės kontrolei**

*Antioksidantai,* turintys priešuždegiminių savybių, reguliuojančių odos pH, pvz., azelaino rūgštis, kordicepso ekstraktas ( $C_{10}H_{13}N_5O_3$ ) – tinka jautriai odai po rūgštinių veido odos procedūrų, turi raminantį poveikį sudirgusiai odai, kai epidermis yra sudirginamas, mažina fotosenėjimo požymius [10–12].

*Vitaminas C* ( $C_6H_8O_6$ ) – stimuliuoja kolageno sintezę, veikia kaip stiprus antioksidantas prieš UV spinduliuotės fotopazaidą odoje, gerina odos regeneraciją, stiprina kapiliarus ir mažina odos raudonį [13].

*Rūgštis.* Alfahidroksinės rūgšties grupės laktinė (pieno) rūgštis ( $C_3H_6O_3$ ) – skatina odos ląstelių regeneraciją, intensyviai drėkina, padeda įsisavinti serumuose, kremuose esančias aktyviasias medžiagas ir saugo nuo transepiderminio vandens netekimo.

*Glikolio rūgštys* ( $C_2H_4O_3$ ) – mažos molekulės lengvai prasiskverbia į odą. Tai dažniausias dermatologinių procedūrų šveitiklis, turintis raukšles glotninančio, susikaupusių hiperpigmentinių dėmių šviesinimo poveikį.

*Flavonoidai* – lėtina odos senėjimo procesus, mažina uždegiminius procesus, turi kapiliarų sienelės stiprinančių savybių.

*Niacinamidai* ( $C_6H_6N_2O$ ) – gerina odos tekstūrą, mažina hiperpigmentaciją, kadangi valdo fotoimunosupresiją, mažina epidermio senėjimo požymius ir reguliuoja lipidinę sintezę.

Šie ingredientai yra pakankamai švelnūs, kad nesukeltų odos sudirgimo, tačiau yra naudingi tiek kuperozės požymių mažinimui, tiek brandžios odos priežiūrai, nors vidinių procesų sąlygoto senėjimo sustabdyti nėra įmanoma, tačiau naudojant tinkamas priemones jį galima pristabdyti [14].

Kuperozės būklės kontrolei reikalingos ne tik aktyviosios medžiagos. Vien kosmetinėmis priemonėmis pasiektas rezultatas bus laikinas, ypač nesilaikant tinkamos odos priežiūros namuose, kurią turėtų rekomenduoti specialistai. Kuperozės klestėjimą spartina alkoholio vartojimas, rūkymas, lankymasis pirtyse, todėl reikia keisti gyvenamosios aplinkos sąlygas, nes veiksniai, lemiantys kraujagyslių ligas, kapiliarų silpnėjimą, gali sukelti kuperozę, o vėliau uždegimą – rožinę. Į veido raudonį linkusiems žmonėms reikėtų vengti šių rizikos veiksnių, stengtis palaikyti sveiką kraujotaką, norint kontroliuoti kuperozę ir užkirsti kelią rožinės išsivystymui [15].

Kuperozės pasekmėms naikinti galima pasitelkti lazerines procedūras, kurios dažnai naudojamos įvairioms odos problemoms gydyti. Diodiniai lazeriai yra vieni efektyviausių elektros energijos konvertuotojų į lazerio šviesą, o šio proceso dėka galima sukelti įvairias audinių reakcijas, pavyzdžiui, koaguliaciją. Nepaisant efektyvumo gydant kuperozę, lazeris turi neigiamų aspektų: skausmas, dėl kurio, priklausomai nuo veikiamos vietos, gali prireikti panaudoti ir vietinę anesteziją. Kad būtų išvengta randų ar hiperpigmentacijos susidarymo, būtinas tinkamas impulso galingumo nustatymas, tinkamai parinkta impulso vieta ir trukmė. Gydomui taikoma nelazerinė intensyvios pulsinės šviesos (IPL) terapija vėlesnėse kuperozės stadijose padeda spręsti odos problemas. Odoje esantys chromoporiai, tokie kaip hemoglobinas, vanduo ar melaninas, absorbuoja IPL sklaidžiamą šviesos bangų energiją, kapiliarų temperatūra pakyla tiek, kad įvyksta koaguliacija, kas galiausiai naikina išplėtusius kapiliarus [16].

**Tyrimo tikslas.** Įvertinti kosmetikos priemonių poveikį kuperozinei veido odai.

**Metodai.** Mišrus tyrimas. Tyrimas atliktas 2023 m. kovo–gegužės mėn., buvo pasitelktas vienas 58 metų tiriamasis, atitinkantis tyrimui reikalingus kriterijus: brandus amžius, odos būklė – kuperozė, dirbantis darbu, kurio specifika leistų nenaudoti sunkaus makiažo kiekvieną dieną ar nebūtų privaloma ilgai būti saulėje/šaltyje. Taip pat tiriamasis neturi būti alergiškas tyrimo naudojamų priemonių komponentams. Tyrimui naudota: odos diagnostinis prietaisas, diagnostinė kliento kortelė, pilnas dešimties procedūrų su X veikliąja medžiaga kursas, kuris kartojamas kas savaitę.

## Rezultatai

*Pirmas etapas.* Analizuojant apklausos duomenis ir vertinant tyrimo dalyvės savarankišką kosmetinių priemonių naudojimą iki pirmos procedūros, išsiaiškinta, kad tyrimo dalyvė nuoseklios veido odos priežiūros rutinos neturi (1 lentelė).

1 lentelė. Tyrimo dalyvės apklausos rezultatai prieš pirmąją procedūrą

| Savarankiškas kosmetinių priemonių naudojimas iki procedūrų kurso |   | Kosmetikos priemonių poveikis veido odai  |
|---|---|---|
| Atvirų kūno vietų (veido, kaklo, iškirptės sritys) apsauga        | Nenaudoja nuo išorinių ultravioletinių spindulių (UV) poveikio odą apsaugančių kremų su filtrais (SPF). | SPF naudojimas svarbus turintiems kuperozinę veido odą. Saulės paliekama žala gali silpninti odos funkcijas, tuo pačiu silpnindama kapiliarus, dėl natūraliai odoje vykstančių procesų sulėtėjimo lengviau atsiranda hiperpigmentacija. |
| Veido odos paruošimas prausimui                                   | Nenaudoja veido odos prausiklio.  | Prausimo priemonę būtina įtraukti į veido priežiūros rutiną, kad nuo odos paviršiaus būtų nuprausiami makiažo likučiai, per dieną susikaukę nešvarumai, susikaukęs sebumo kiekis ir prakaitas.  |
| Kosmetikos priemonės  | Nuolatos naudoja maitinamąjį kremą.   | Nesuderinta su veido odos tipu, galimas porų užkimšimas.  |
| Dekoratyvinė kosmetika  | Gausiai naudojamas blakstienų tušas, lūpų dažai.  | Išsiplėtusiam kapiliarų tinklui paslėpti nuolatos ir gausiai naudojama dekoratyvinė kosmetika.  |
| Makiažo pagrindas   | 2–3 kartus per savaitę.   | Nesuderinta su kuperozinės veido odos poreikiu. Veido oda sausėja, pleiskanoja.   |

Tyrimo dalyvės darbas yra statinis, periodiškai patiria stresą, poilsio forma yra pasyvi, atsipalaidavimui suvartoja 1–3 taures stipraus gėrimo per mėnesį, neteikia reikšmės sveikai mitybai, dominuoja aštrūs patiekalai, išgeria apie 1 litrą vandens per dieną. Tyrimo dalyvės kūno masės indeksas (KMI) 33,02 rodo nutukimo požymius. Vertinant tyrimo dalyvės sveikatos būklę (kliento kortelė, II dalis), išsiaiškinta, kad tyrimo dalyvė traumų, operacijų, dantų implantų neturėjo. Nustatytas aukštas kraujospūdis (AKS 145/90 mmHg, pulsas 89), gydytojo paskirtų kraujospūdžio mažinimo medikamentų nevartoja, nes savo bendrą savijautą vertina gerai. Toleranciją skausmui vertinant dešimties balų skale VAS (*Visual Analog Scale for Pain*), pakantumas skausmui vertinamas 6–7 balais.

Tyrimo pradžioje atlikta tyrimo dalyvės apklausa padėjo nustatyti, kad ji naudoja tam tikras, nesuderintas su odos problema veido odos priežiūros priemones, tačiau nuoseklios rutinos neturi, kosmetikos priemonės pasirinktos neatsižvelgiant į odos būklę, tipą. Vertinant tyrimo dalyvės gyvenimo būdą, nustatyta, kad išgeriama per mažai vandens. Žalingų mitybos įpročių buvimas yra viena iš veido raudonio indikacijų. Stresas taip pat gali turėti įtakos kuperozei, kadangi sukilęs streso hormono kiekis gali lemti kraujo suplūdimą į veido kapiliarus, jų išsiplėtimą, o esant silpnėms kapiliarų sienelėms šie gali net sutrūkinėti. Tyrimo dalyvės sveikatos būklė pakankamai gera, miegas geras. Atkreipiamas dėmesys į aukštą kraujo spaudimą, kuris turi įtakos raudoniui, taip pat turi poveikį ir procedūrų metu.

*Antras etapas.* Odos būklės įvertinimas. Riebalų kiekis padidėjęs T zonoje, skruostai pasausėję. Oda jautri mechaniniam dirginimui, matomas raudonas dermografizmas. Odos atspalvis rausvas, kitose zonose gelsvas. Odos tipas mišrus: T zona riebi, o skruostų zona išsausėjusi. Žandų srityje, dešiniajame žande, susitelkusios, o kairiajame, arčiau akies ir skruosto bei ant apatinio žandikaulio, arčiau centro, matomos pigmentinės amžiaus dėmės. Nustatytas deformacinis senėjimo tipas. Bėrimo elementų nematyti, išskyrus atvirus komedonus nosies srityje. Kuperozė matoma skruostuose, nosies sparneliuose, yra teleangiektazijų nosies sparnelių srityje, taip pat arčiau akies kairiajame skruoste. Poros T zonoje didelės, apvalios ir lašo formos. Kaktos srityje plati

apčiuopiama padidėjusi keratinizacija. Oda yra dehidratuota, ant skruostų šiurkšti, sebumo išsiskyrimas gerokai padidėjęs kaktos, nosies ir smakro srityje.

Procedūrų metu naudojamos daugiakomponentinės rūgšties pagrindu X veikliosios medžiagos, su tyrimo dalyve aptarta namuose naudojamos kosmetikos priemonės, jų korekcija, pagal odos tipą duotos kosmetikos priemonės naudoti namuose, priemonės, skirtos drėkinti, skatinti odos regeneraciją, kolageno ir elastino sintezę, sutraukti kapiliarus ir stiprinti hidrolipidinį barjerą.

Atlikus procedūrą neleidžiama staigiai atsistoti dėl galimo galvos svaigimo, atsargiai pasodinus, šioje pozijoje tyrimo dalyvė išbūna apie 1 min., pasiūloma vandens ir tik tada, prilaikant, leidžiama palengva atsistoti. Tyrimo dalyvei pateiktos rekomendacijos tolimesnei veido odos priežiūrai visam procedūrų kursui (2 lentelė).

2 lentelė. Tyrimo dalyvės apklausos rezultatai po atliktų visų procedūrų kurso

|   |   |
|---|---|
| Kosmetikos priemonių naudojimas               | Naudojimo dažnis                                      |
| Prausiklis                                    | kiekvieną vakarą                                      |
| Stangrinamasis kremas                         | kiekvieną vakarą                                      |
| Tonikas                                       | nusiprausus   |
| Veido kremas nuo saulės su SPF30 (arba SPF50) | pirmas 2–3 dienas po procedūros SPF 50, vėliau SPF30  |
| Veido kaukė                                   | nuo raudonio 1 kartą per savaitę                      |
| Gyvenimo būdas                                |   |
| Vanduo  | priklausomai nuo KMI išgerti per dieną apie 2,7 litro |
| Mityba  | aštraus maisto nevartoti viso procedūrų kurso metu    |
| Sveikatos būklė/ligos                         |   |
| KMI   | 33,02 sumažėjo iki 32,3                               |
| Kraujospūdžio rodmenys                        | AKS 130/70 mm Hg, pulsas 72, bendra būklė gera        |

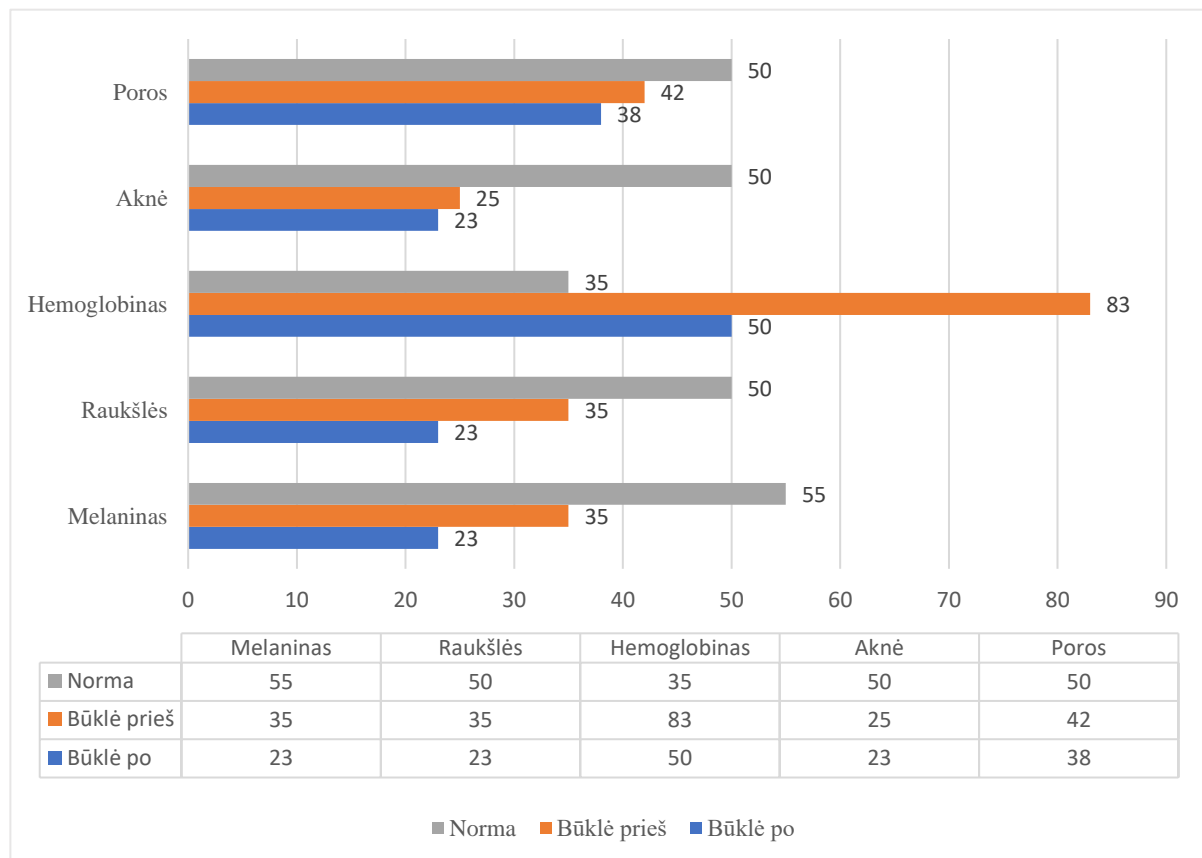
Tyrimo dalyvė visų procedūrų ciklo metu naudojo priemones, duotas tyrimo efektui pastiprinti namuose. Didesnis vandens kiekio suvartojimas su paskirtomis kosmetikos veido priemonėmis leido išvengti transepiderminio vandens netekimo, vanduo yra sulaikomas epidermyje, oda tapo elastingesnė, stangresnė, matyti veido kontūro pasikeitimas. Odos pakitimai matomi tiek vizualiai, tiek pagal odos diagnostikos aparato duomenis. Vertinant sveikatos būklę, matyti AKS pokyčiai, tiriamoji vartoja gydytojo paskirtus medikamentus, savijauta gera, skausmo ištvėrimas maksimalus, tad procedūrų metu juntami nemalonūs pojūčiai tyrimo dalyvės neerzino. KMI sumažėjo 0,72 dalimi, tyrimo dalyvė neteko 2 kg, bet liko nutukimo požymių. Galvos svaigimų nepasitaikė, jautėsi gerai.

*Trečias etapas.* Vertinami odos pokyčiai. Prieš dešimtą, paskutinį, procedūrų kursą, nuvalius makiažą, užpildoma antroji diagnostinės kortelės dalis. Vizualiai matomi pokyčiai: veido oda švelni, vienodos spalvos, keratinizacija neužčiuopiama kaktos, nosies ir žandų srityje. Veido odos plote padidėjęs drėgmės lygis, elastingumas, tam įtakos galėjo turėti padidėjęs vandens suvartojimo kiekis, nors KMI pasikeitė labai nežymiai, vizualiai iš dalies veidas atgavo formą, atrodo stangresnis. Paviršinės mimikos raukšlės sumažėjusios kaktos srityje, išoriniuose abiejų akių kampuose, mažesnis išskiriamas sebumo kiekis. Kuperozės pokytis – raudonio sumažėjimas skruostuose, kaktos srityje ties antakiais ir smakro srityje. Tyrimo metu mechaninis veido valymas nebuvo atliekamas, siekiant išvengti didesnio odos sudirginimo, tačiau naujų bėrimo elementų neatsirado (3 lentelė).

3 lentelė. Odos būklės pokyčiai prieš procedūrų kursą ir po jo

| Prieš procedūrų kursą  | Po dešimties procedūrų kurso   |
|--|--|
| Kapiliarai ryškūs skruostų ir nosies sparnelių zonose.   | Kapiliarų tinklas nėra ryškus, raudonis pastebimai sumažėjo.   |
| Raudonis – smakro ir kaktos srityje, teleangiektazijos – nosies sparnelių srityje ir skruostuose.                |  |
| Apčiuopiama hiperkeratozė, T zonoje daug sebumo, pastebimi atviri komedonai nosies srityje, išsiplėtusios poros. | Keratinizacijos nėra, sebumo kiekis normos ribose, susitraukusios poros. Liko atviri komedonai nosies srityje. |
| Dehidratuota oda, skruostų, kaktos srityje oda šiurkšti, išsausėjusi.  | Epidermio drėgmės lygis pakilęs (aparato duomenimis).  |
| Odos spalva nevienoda, pigmentacija žandų srityje.   | Pigmentinės dėmės nušviesėjusios, lygesnė odos spalva.   |
| Mimikos raukšlės akių kampučiuose, kaktos srityje.   | Mimikos raukšlės sumažėjusios.   |
| Odos turgoras nepakankamas, odos tonusas veido srityje sumažėjęs, kaklo srities atonija.                         | Turgoras ir tonusas diagnostikos aparato duomenimis nežymiai pagerėjo.   |

*Ketvirtas etapas.* Diagnostikos aparato rodmenys odos būklės palyginimui, skaitinės išraiškos rezultatai suskirstyti į penkis skiltis, kurios prilyginamos procentų išraiškai (žr. pav.).



Pav. Diagnostikos aparato rodmenys odos būklės palyginimui (proc.)

Diagnostikos aparato skaitinė išraiška rodo po viso procedūrų kurso įvykusį odos pokytį. Porų dydis sumažėjo 4 proc., dėl padidėjusio drėgmės lygio epidermyje, lyginant su amžiaus grupės norma, tyrimo dalyvės duomenys daugiau nei 10 proc. geresni. Aknės rodmuo sumažėjęs 2 proc., tyrimo metu nebuvo atliekamas

mechaninis veido odos valymas, lyginant su amžiaus grupe, šios odos būklė yra kiek daugiau nei 25 proc. geresnė. Hemoglobino rodmuo, bene svarbiausias šiame tyrime, jo pokytis matomas ryškiausiai. Prieš procedūrų kursą raudonį indikuojantis rodiklis siekė net 83 proc., lyginant su amžiaus grupės normos duomenimis, jį viršijo net 48 proc. Po procedūrų kurso rodmuo sumažėjo iki 50 proc. Pagal raukšles indikuojančius duomenis tyrimo dalyvės veido odos procentinė išraiška tiek prieš procedūrų kursą, tiek ir po jų yra geresnė nei kitų panašaus amžiaus žmonių. Per visą tyrimo laikotarpį mimikos raukšlių kaktoje bei akių išoriniuose kampuose sumažėjo net 12 proc. nuo pirmojo matavimo rezultato – iki 23 proc., kai aparato nustatyta amžiaus grupės norma – 50 proc. Pigmentaciją nustatantis rodmuo rodo, kad X rūgštinė procedūra buvo veiksminga odos regeneracijos proceso skatinimui, stabdant melanino ląstelių dauginimąsi, o įprastas melanino rodiklis, rodantis tokios amžiaus grupės normą, siekia net 55 proc., tyrimo dalyvės kuperozinę odos būklę procedūromis pavyko sumažinti iki 23 proc.

## Aptarimas

Bendraujant su tyrimo dalyve paaiškėjo, kad reikšmingi odos būklės pokyčiai turi įtakos ir žmogaus psichologinei būsenai. Padidėjo pasitikėjimas savimi, pakilo motyvacija rūpintis savimi, akivaizdžių rezultatų dėka atsirado didesnis noras domėtis odos priežiūra. Kitų autorių teigimu – svarbu tirti ir ieškoti veiksmingų priemonių kuperozės gydymui, kadangi tai ne tik padeda užkirsti kelią uždegiminei odos ligai rožinei, bet ir sumažina žmonių, turinčių šią odos būklę, psichosocialinius sunkumus, pasireiškiančius sumažėjusia saviverte. Šie psichologiniai barjerai neretai stabdo žmogų ieškoti problemos sprendimo [16, 17]. Nuo kapiliarų kiekio ir gylio taip pat priklauso odos spalva. Tyrimo dalyvei centrinėje veido dalyje nustatytas kapiliarų tinklas, nulemiantis odos spalvą, tai raudonį indikuojantis rodiklis, kuris siekė net 83 proc. Tyrimo dalyvei kuperozė matoma skruostuose, nosies sparneliuose, yra teleangiektazijų nosies sparnelių srityje, taip pat arčiau akies, kairiajame skruoste. Kuperozės pasiskirstymas atkartoja kitų tyrėjų pastebėtas veido odos pažeidimo sritis. Anatomiškai ploniausia oda yra centrinėje zonoje, tai yra: nosis, kakta, skruostai ir smakras, nes šios veido sritys yra labiausiai atsikišusios ir daugiausiai pažeidžiamos išorės dirgiklių: saulės, vėjo, šalčio. Periferijose veido oda yra storesnė, todėl kapiliarų tinklas nėra matomas. Plona oda dažniausiai būna jautri cheminiams ir fiziniams dirgikliams dėl ypač arti esančio kapiliarų tinklo, lengvai atsiranda kraujosruvos, kapiliarai gali sutrūkinėti [18, 19].

Tyrimas atskleidė, kad kraujagyslių būklė tiesiogiai koreliuoja su netinkamu gyvenimo būdu, genetika ir neigiama aplinkos įtaka. Procedūrų kurso metu tyrimo dalyvė nesilankė pirtyse, nevartojo alkoholinių gėrimų ir vengė aštraus maisto. Procedūrų kursas su X veikliąja medžiaga suteikė naudos odos būklei, tačiau tai ir kryptingas paskatinimas gyvenimo būdo korekcijoms, kurios turi reikšmės ne tik kuperozės kontrolei ir odos priežiūrai. Nors diagnostikos aparatas į galutinę išvadą neįtraukia drėgmės lygio pakilimo, bet, remiantis kitais rodikliais: raukšlių gylio sumažėjimu, porų dydžio pakitimu, kurį iš dalies lemia odos glebimas, matomi teigiami odos pokyčiai. Šie veiksniai mažina veido odos kraujagyslių trapumą, pažeidžiamumą, kyla mažesnė rizika atsirasti veido odos raudoniui – kuperozei. Deja, atliktų procedūrų skaičius yra per mažas, kuperozės nepavyko visai pašalinti. Tyrimas apribotas vienu dalyviu, tai neleidžia atlikti aktyvių X veikliųjų medžiagų kosmetologinio poveikio odai analizės, o poveikio palyginti su kitų tiriamųjų rezultatais.

## Išvados

1. Netinkamas gyvenimo būdas, kosmetinių priemonių naudojimas, žalingi mitybos įpročiai, nekoreguojamas kraujospūdis turėjo neigiamą poveikį kuperozinei veido odai.
2. Hidrolipidinio barjero atkūrimui ir kuperozinės odos būklės gerinimui naudotos daugiakomponentinės X rūgštinio pagrindo veikliosios medžiagos suaktyvino veido odos procesą, sustiprino kapiliarus, pagerino odos metabolizmą, paspartino ląstelių regeneraciją, sumažino matomus kuperozės ženklus odoje.

## Literatūra

1. Sun L., Wang X., Zhang Y., Wang T., Li X., Ma Y. The evaluation of neural and vascular hyper-reactivity for sensitive skin. *Skin Res Technol*, 2016;22:381–387.
2. Chen S. Y., Yin J., Wang X. M., Liu Y. Q., Gao Y. R., Liu X. P. A new discussion of the cutaneous vascular reactivity in sensitive skin: A sub-group of SS? *Skin Res Technol*. 2018;24:432–439.
3. Ulrich M., Themstrup L., de Carvalho N., et al. Dynamic optical coherence tomography of skin blood vessels - proposed terminology and practical guidelines. *J Acad Dermatol Venereol*. 2018;32:152–155.
4. Huggenberger R., Detmar M. The Cutaneous Vascular System in Chronic Skin Inflammation. *Journal of Investigative Dermatology Symposium Proceedings*. Volume 15, Issue 1, December 2011:24–32.
5. Mehta N., Sharma A., Sindhuja T., Dudani P., et al. Procedural dermatology and its unmet need. *Indian Journal of Dermatology, Venereology and Leprology*. [Doi:10.25259/IJDVL\\_322\\_2022](https://doi.org/10.25259/IJDVL_322_2022)
6. Reinholz M., Ruzicka T., Steinhoff M. Pathogenesis and clinical presentation of rosacea as a key for a symptom-oriented therapy. *JDDG*. 2016: 4–15. [Doi.org/10.1111/ddg.13139](https://doi.org/10.1111/ddg.13139)
7. Yutskovskaya Y. A., Kogan E. A. Improved Neocollagenesis and Skin Mechanical Properties After Injection of Diluted Calcium Hydroxylapatite in the Neck and Décolletage: A Pilot Study. *J Drugs Dermatol*, 2017;16(1):68–74.
8. Bocheva G., Slominski R. M., Slominski A. T. Neuroendocrine Aspects of Skin Aging. *Int J Mol Sci*. 2019 Jun; 20(11): 2798. [Doi: 10.3390/ijms20112798](https://doi.org/10.3390/ijms20112798)
9. Wang S. T., Neo B. H., Betts R. J. Glycosaminoglycans: Sweet as Sugar Targets for Topical Skin Anti-Aging. *Clinical, Cosmetic and Investigational Dermatology*, 2021; 14:1227–1246.
10. Elkhateeb W. A., Daba G. M., Thomas P. W., Wen T. C. Medicinal mushrooms as a new source of natural therapeutic bioactive compounds. *Egypt. Pharm. J*, 2019; 18: 88–101.
11. Mehra A., Zaidi K. U., Mani A., Thawani V. The health benefits of *Cordyceps militaris* -A review. *Kavaka*, 2017; 48: 27–32.
12. Ashraf S. A., Elkhalfifa A. E. O., Siddiqui A. J., Patel M., et al. Cordycepin for Health and Wellbeing: A Potent Bioactive Metabolite of an Entomopathogenic Medicinal Fungus *Cordyceps* with Its Nutraceutical and Therapeutic Potential. *Molecules*, 2020; 25(12): 2735. [Doi.org/10.3390/molecules25122735](https://doi.org/10.3390/molecules25122735)
13. Pullar J. M., Carr A. C., Vissers M. C. M. The Roles of Vitamin C in Skin Health. *Nutrients*, 2017; 9(8):866. [Doi.org/10.3390/nu9080866](https://doi.org/10.3390/nu9080866)
14. Domaszewska-Szostek A., Puzianowska-Kuźnicka M., Kuryłowicz A. Flavonoids in Skin Senescence Prevention and Treatment. *Int. J. Mol. Sci*, 2021; 22(13): 6814. [Doi.org/10.3390/ijms22136814](https://doi.org/10.3390/ijms22136814)
15. Schaller M., Schöfer H., Homey B., et al. Rosacea Management: Update on general measures and topical treatment options. *J Dtsch Dermatol Ges*, 2016; 14(Suppl 6): 17–28.
16. Kolontaja-Zaube I., Anèupâne I., Dęrvieniece A., Pileviča A., Īikuste I. Impact of intense pulsed light therapy on the quality of life of rosacea patients. *Proceedings of the Latvian academy of sciences. Section B*, Vol. 72 (2018); No.1 (712):9-15. [Doi:10.1515/prolas-2017-0069](https://doi.org/10.1515/prolas-2017-0069)
17. Rosso O. Topical a-agonist therapy for persistent facial erythema of rosacea and the addition of oxmetazoline to the treatment armamentarium: where are we now? *The Journal of Clinical and Aesthetic Dermatology*, 2017; 10(7): 28–32.
18. Tan J., Almeida L. M., Bewley A., et al. Updating the diagnosis, classification and assessment of rosacea: recommendations from the global ROSacea COnsensus (ROSCO) panel. *Br J Dermatol*. 2017;176(2):431–438.
19. Borelli C., Ursin F., Steger F. The rise of chemical peeling in 19th-century European dermatology: Emergence of agents, formulations and treatments. *J Eur Acad Dermatol Venereol*. 2020;34:1890–1899.