

## Regos nervo neuritas ir uždegiminių genetinių žymenų sąsajos su pasireiškimu

V. Punytė\*

R. Liutkevičienė\*\*

\*Lietuvos sveikatos mokslų  
universiteto Medicinos akademija

\*\*Lietuvos sveikatos mokslų  
universiteto Akių ligų klinika;  
Lietuvos sveikatos mokslų  
universiteto Neuromokslų institutas

**Santrauka.** Regos nervo neuritas (RNN) yra regos nervo uždegimas. Pagal etiologiją RNN skirstomas į tipinę ir atipinę formas. Tipinis RNN dažniausiai siejamas su išsėtine skleroze. Atipinį RNN gali sukelti įvairios infekcijos, autoimuninės ligos ar kitos uždegiminės ligos. Nors RNN etiologija yra daugiaveiksni, didelis dėmesys skiriamas uždegiminiams ir imuniniams procesams, kurie, tikėtina, prisideda prie demielinizacijos. Tipinis RNN pasireiškia pūmiu vienu metu regėjimo aštrumo (RA) sutrikimu ir skausmu, kuris sustiprėja judinant akį. Atipiniui RNN yra būdingas labai stiprus skausmas arba skausmo nebuvimas, abipusis RA sutrikimas, kraujosruvos ir eksudatai regos nervo diskuose. Esant tipiniam RNN, tikimasi greito, reikšmingo RA atsistatymo, o atipinio RNN atveju RA atsistatymo prognozė yra nepalanki.

Tobulėjant genetikos technologijoms, galima identifikuoti vis daugiau genų, kurie galėtų turėti įtakos RNN patogenezėi.

Šiame straipsnyje apžvelgiame RNN epidemiologiją, etiologiją, patofiziologiją, kliniką, diagnostiką ir gydymo galimybes, sąsajas su IS.

**Raktažodžiai:** regos nervo neuritas, klinika, diagnostika, gydymas, išsėtinė sklerozė, IL-6, VEGFA, TIMP-3.

### ĮVADAS

Regos nervo neuritas (RNN) gali būti apibrėžiamas kaip ūmi, demielinizuojanti arba idiopatinė regos neuropatija. RNN gali pasireikšti kaip atskira liga arba kitų ligų išraiška (išsėtinės sklerozės (IS) arba optinio neuromielito (NMO)) [1]. RNN dažniausiai serga jaunesnio amžiaus suaugusieji (18–45 m.) [2], rečiau – jaunesni nei 18 m. ar vyresni nei 50 m. [3].

RNN skirstomas į tipinę ir atipinę formas. Tipinis RNN yra susijęs su demielinizacijos procesais galvos smegenyse. Nors demielinizacija yra pagrindinis patologinis RNN požymis, kuris pasireiškia tiek IS, tiek NMO atvejais, tai nėra vienintelis RNN patologinis mechanizmas. Tyrimais įrodyta, kad taip pat pasireiškia aksonų praradimas ir astrocitų pažeidimas [1, 4]. Atipinį RNN gali sukelti bakterinės,

virusinės ir grybelinės infekcijos, autoimuninės ligos ar kitos uždegiminės ligos [5]. Taigi diferencinė diagnostika yra svarbi, o prognozė ir gydymas priklauso nuo priežasties [1].

Nustatyta, kad 20 % pacientų, sergančių IS, ji pirmiausia pasireiškia kaip RNN ir 50 % pacientų, sergančių IS, gyvenimo eigoje pasireiškia RNN [6]. Pacientams, kuriems RNN pasireiškia kaip pirmoji IS išraiška, tolesnė ligos eiga yra geresnė prognozė. Taigi, radus biožymenų, kurie galėtų prognozuoti vėliau atsirandantį IS po RNN epizodo, būtų galima palengvinti IS eigą pradėdant ankstyvą gydymą.

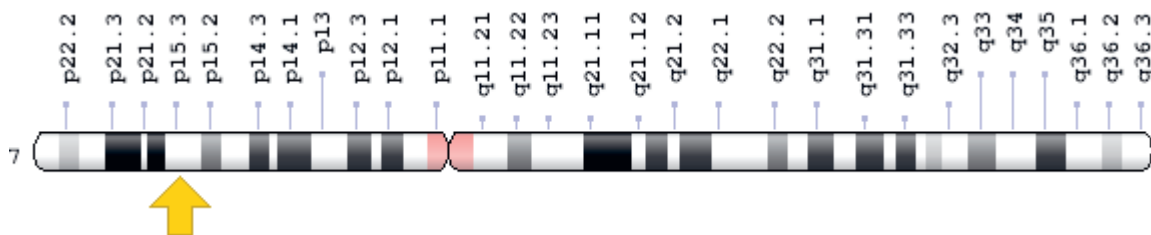
Atlikti moksliniai tyrimai rodo, kad interleukinas-6 (IL-6) [7], kraujagyslių endotelio augimo faktorius A (angl. *Vascular endothelial growth factor A*, VEGFA) [8] ir audinių metaloproteinazių inhibitorius-3 (angl. *Tissue inhibitor of metalloproteinase-3*, TIMP-3) [9] dalyvauja centrinės nervų sistemos (CNS) uždegiminiame procese ir demielinizacijos pasireiškimė.

Šiame straipsnyje apžvelgsime RNN epidemiologiją, etiologiją, patofiziologiją, kliniką, diagnostiką ir gydymo galimybes, sąsajas su IS.

### Adresas:

Vaida Punytė  
Lietuvos sveikatos mokslų universiteto Medicinos akademija  
Eivenių g. 2, LT-50161 Kaunas  
El. paštas [vaida.punyte@gmail.com](mailto:vaida.punyte@gmail.com)

© Neurologijos seminarai, 2019. Open Access. This article is distributed under the terms of the Creative Commons Attribution 4.0 International License CC-BY 4.0 (<http://creativecommons.org/licenses/by/4.0/>), which permits unrestricted use, distribution, and reproduction in any medium, provided you give appropriate credit to the original author(s) and the source, provide a link to the Creative Commons license, and indicate if changes were made.



1 pav. IL-6 geno lokalizacija  
(<https://ghr.nlm.nih.gov/gene/IL6#location>)

## EPIDEMIOLOGIJA

Vienpusio RNN paplitimas pasaulyje yra nuo 0,94 iki 2,18 atvejo 100 000 gyventojų per metus. Paplitimas Japonijoje (1,6 atvejo 100 000 gyventojų) yra panašus į Švedijos (1,46 atvejo 100 000 gyventojų) ir Jungtinės Karalystės (1 atvejis 100 000 gyventojų). Paplitimas Vidurio Europoje yra didesnis – 5 atvejai 100 000 gyventojų [3]. Atlikti tyrimai rodo, kad moterų sergamumas yra didesnis nei vyrų, pvz., Japonijoje – 1,22:1, o Šiaurės Europoje santykis yra 3:1. Taip pat sergamumas didesnis yra pavasarį [5].

## ETIOLOGIJA

RNN yra skirstomas į tipinę ir atipinę formas. Tipinis RNN dažnai yra susijęs su IS dėl vykstančių demielinizacijos procesų galvos smegenyse, kurie sukelia aksonų netekimą [5]. Atipinį RNN gali sukelti infekcijos (pvz., Laimo liga, sifilis, tuberkuliozė, toksoplazmozė), autoimuninės ligos (pvz., sarkoidozė, sisteminė raudonoji vilkligė, Sjogreno sindromas, Behceto liga), kitos uždegiminės ligos (pvz., neurorinitas, Tolosa-Hunt sindromas), regos nervo kompresija (pvz., Greivso oftalmopatija, metastazės, arterijų aneurizmos, pirminiai augliai (hipofizės adenomos, gliomos, meningiomos)), paveldėtos optinės neuropatijos (pvz., Léberio sindromas), toksinės ir maistinės neuropatijos (pvz., vitamino B12 trūkumas), apsinuodijimas metanolio ar vaistų sukeltos optinės neuropatijos (Etambutolio, Linezolido ar Amiodarono vartojimas anamnezėje) [10].

## PATOGENEZĖ

Regos nervo pažeidimai yra labai panašūs į IS sukeltus smegenų pažeidimus. Ūmioje fazėje pasireiškia uždegiminiai demielinizuojantys procesai, kurių rezultatas yra įvairaus lygio nervo laidumo sutrikimas ir regėjimo praradimas. Pirminis T ląstelių aktyvavimas sukelia uždegiminių citokinų išsiskyrimą, nors gali dalyvauti ir B ląstelės bei aktyvinta mikroglia. Uždegimo išnykimas ir regos atsistatymas vyksta kelias savaites. Prasideda remielinizacija, tačiau nepilna. Natrio kanalai pasiskirsto ant likusių demielinizuotų nervo segmentų. Šis natrio kanalų persiskirstymas padidina nervo laidumą, tačiau likę aksonai tampa labiau

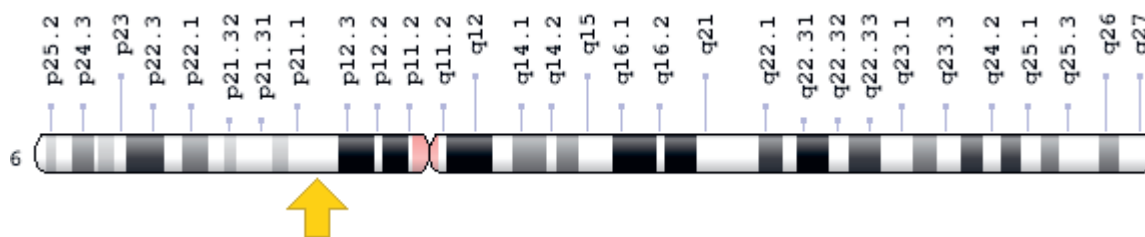
pažeidžiami. Regėjimo atsistatymas gali būti nepilnas dėl nuolatinės demielinizacijos ir aksonų praradimo [5].

## IL-6 SAŠAJOS SU REGOS NERVO NEURITU

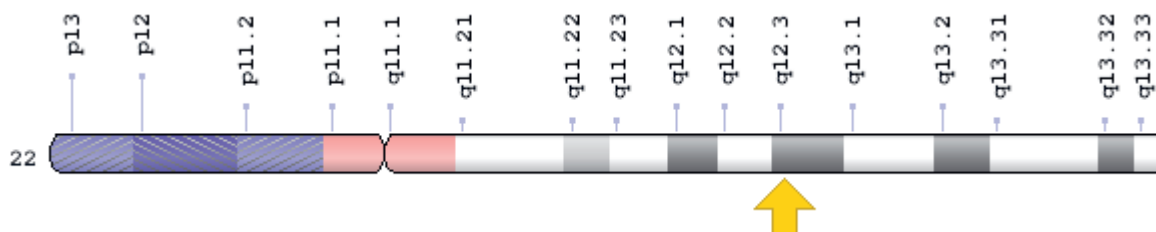
Interleukinas-6 (IL-6) – yra uždegiminis citokinų šeimos baltymas, kurį koduoja IL-6 genas. IL-6 yra multifunkcinis citokinas, svarbus uždegiminiuose ir imuniniuose procesuose. Dėl jo svarbaus vaidmens uždegimo pradžioje ir pabaigoje, sutrikus jo reguliacijai pasireiškia įvairios lėtinės uždegiminės ir autoimuninės ligos. Taigi, geresnis IL-6 vaidmens supratimas įvairiose patologinėse būklėse leistų išvystyti naujas šių patologijų gydymo strategijas.

IL-6 genas yra lokalizuotas 7 žmogaus chromosomoje trumpajame petyje (7p15.3) (1 pav.) ir susideda iš 5 egzonų bei 4 intronų. IL-6 genas koduoja IL-6 pirmtaką, kuris aktyvuojamas proteolizės būdu. IL-6 gamina T ir B limfocitai, fibroblastai, monocitai, keratinocitai ir endotelio ląstelės, o sintezę gali sukelti antriniai signalo tarpininkai, bakterijų lipopolisacharidai, virusai, citokinai, tokie kaip IL-1, TNF-alfa ir epidermio augimo faktorius, trombocitų augimo faktorius. IL-6 geno polimorfizmai promotoriaus srityje gali sukelti transkripcijos pokyčius ir šio citokino išskyrimą. Atlikti tyrimai rodo, kad vieno nukleotido G/C polimorfizmas IL-6 geno 174 promotoriaus vietoje kontroliuoja šio geno transkripcijos greitį. Yra identifikuoti du šio polimorfizmo fenotipai: 174 G/G ir 174 G/C genotipai, susiję su greita IL-6 produkcija, ir 174 C/C genotipas, susijęs su lėta IL-6 produkcija. 174 G/C fenotipas yra susijęs su uždegiminėmis ligomis, tokiomis kaip Alzheimerio liga, 2 tipo cukrinis diabetas, aterosklerozė, osteoporozė ar įvairūs navikai.

IL-6 laikomas pagrindiniu mediatoriumi daugelio imuninių ir lėtinių uždegiminių ligų metu, pvz.: reumatoidinis artritas, išsėtinė sklerozė ar Krono liga. IL-6 yra pagrindinis ūmioje uždegimo fazėje sintezuojamų baltymų, kurių kiekis būna padidėjęs ūminių ir lėtinių uždegiminių ligų atveju, stimulatorius. IL-6 sukelia ūmios fazės reakciją ir B ląstelių diferenciaciją į antikūnus gaminančias ląsteles, taip stimuliuojama imunoglobulinų sekrecija ir skatinama autoantikūnų gamyba. Be to, IL-6 kontroliuoja T ląstelių proliferaciją, diferenciaciją ir padeda sukurti uždegiminę aplinką. IL-6 taip pat prisideda prie ūmaus uždegimo, pritraukdamas neutrofilus į uždegimo vietą. Neutrofilai toliau aktyvuoja IL-6 receptorius aplinkinėse ląstelėse ir skatina viduląstelinį IL-6 perdavimo kelią. Uždegimo vietoje



2 pav. VEGFA geno lokalizacija  
(<https://ghr.nlm.nih.gov/gene/VEGFA#location>)



3 pav. TIMP-3 geno lokalizacija  
(<https://ghr.nlm.nih.gov/gene/TIMP3#location>)

neutrofilus pakeis monocitai, nes yra skatinama monocitų pritraukiančių molekulių sintezė. Monocitų kaupimasis uždegimo srityje yra pagrindinis požymis, kad ūmus uždegimas pereina į lėtinį. IL-6 viduląstelinis perdavimo kelias taip pat kontroliuoja leukocitų infiltraciją, sustiprindamas adhezijos molekulių išskyrimą, tokių kaip interląstelinė adhezijos molekulė-1 (angl. *Intercellular adhesion molecule-1*, ICAM-1) ir kraujagyslinių ląstelių adhezijos molekulė-1 (angl. *Vascular cell adhesion molecule-1*, VCAM-1) endotelio ląstelėse bei L-selektinas limfocituose. Be to, IL-6 skatina makrofagų kolonijas stimuliuojančio faktoriaus gamybą, todėl monocitai diferencijuojasi į makrofagus. IL-6 sukelta neutrofilų apoptozės indukcija prisideda šalinant ūmių neutrofilų infiltraciją. Taip pat IL-6 kontroliuoja tarpinius veiksnius, kurie slopina uždegimą. Šių veiksnių sutrikimas, pvz., IL-6 hipersekrecija, gali tapti lėtinio uždegimo pradžia. Skatindamas vienbranduolinių ląstelių kaupimąsi, naujų kraujagyslių formavimąsi ir antiapoptotines T ląstelių funkcijas, IL-6 prisideda prie lėtinio uždegimo formavimosi [11].

## VEGFA SĄSAJOS SU REGOS NERVO NEURITU

Kraujagyslių endotelio augimo faktorius A (angl. *Vascular endothelial growth factor A*, VEGFA) yra nuo seno žinomas kaip veiksnys, būtinas normaliam kraujagyslių augimui, tačiau pastaruoju metu yra atrasta nemažai įrodymų, kad ši molekulė taip pat dalyvauja nervinio audinio funkcionavime. Tyrimais įrodyta, kad VEGFA dalyvauja tokiuose procesuose kaip neurogenezė, neuronų migracija ir aksonų kryptingas augimas.

VEGFA yra dimerinis glikoproteinas, priklausantis „cisteino mazgo“ augimo faktorių šeimai [12]. VEGFA genas sudarytas iš 8 egzono, atskirtas 7 intronų ir lokalizuojasi 6 žmogaus chromosomoje trumpajame petyje (6p21.1) (2 pav.) [13]. VEGFA – vienas pagrindinių krau-

jagyslių formavimąsi skatinančių veiksnių besivystančiame organizme, tačiau jis yra svarbus ir suaugusiam organizmui, ypač vykstant organų remodeliacijai bei tam tikrų, su kraujagyslėmis susijusių patologijų atveju. Įrodyta, kad VEGFA dalyvauja gyjant žaizdoms, auglių angiogenozėje, diabetinės retinopatijos bei amžinės geltonosios dėmės degeneracijos vystymesi [14]. Patologinėms būklėms, kurioms būdinga demielinizacija (pvz., IS, regos nervo uždegimas), taip pat būdingas VEGFA signalinis kelias. IS atveju, VEGFA išskiria aktyvuoti astrocitai. Manoma, kad tokiomis sąlygomis VEGFA veikia endotelio ląsteles, kurios sudaro kraujo ir smegenų barjerą (KSB). Dėl tokio VEGFA poveikio suyra glaudžiosios jungtys tarp endotelio ląstelių ir pažeidžiamas KSB, todėl į CNS patenka periferinės imuninės ląstelės, kurios sukelia stiprų uždegimą [13].

VEGFA geno polimorfizmai reguliuoja VEGF išskyrimą ir jo angiogenozės ypatumus [15].

## TIMP-3 SĄSAJOS SU REGOS NERVO NEURITU

Audinių metaloproteinazių inhibitorius-3 (angl. *Tissue inhibitor of metalloproteinase-3*, TIMP-3) priklauso audinių metaloproteinazių inhibitorių (TIMP) šeimai [16]. TIMP-3 lokalizuojasi 22q12.3 chromosomoje (3 pav.) ir yra endogeninis matrikso metaloproteinazės (MMP) inhibitorius [17].

Uždegimo metu yra svarbi pusiausvyra tarp MMP ir TIMP. Atlikti tyrimai rodo, kad kai kurios MMP užima svarbią vietą uždegiminių citokinų atpalaidavime. Specifiinė MMP ADAM-17 (angl. *A disintegrin and proteinase*) yra atsakinga už naviko nekrozės faktoriaus (TNF) šeimos citokinų atpalaidavimą iš transmembraninių pirmtakų [18]. TNF šeimos citokinai turi uždegimą ir apoptozę skatinančių savybių, o ADAM-17 padidina jų sisteminių bioprieinamumą. TIMP-3 inhibuoja ADAM-17 ir slopina už-

1 lentelė. Tipinio ir atipinio RNN klinikiniai simptomai

Simptomas	Tipinis RNN	Atipinis RNN
Amžius	Jaunas pacientas < 50 m.	Pacientui > 50 ar < 12 m.
Regėjimo netekimo laikas	Ūmus ar poūmis regėjimo netekimas	Staigus regėjimo netekimas
Regėjimo netekimo progresavimas	Regėjimo netekimas progresavo kelias dienas ar savaites	Regėjimo netekimas progresavo > 2 savaites
Pažeidimas	Dažniausiai vienpusis	Vienpusis / abipusis
Matymas	Sutrinka 90 % atvejų	
Akiplotis	Stebimi pakitimai 97 % atvejų	
Spalvų joslė	Ūmiame periode sutrinka mėlynos ir geltonos spalvų joslė, poūmiame – raudonos ir žalios	
Vizualinės stimuliacijos sukelti veikimo potencialai	Sumažėjęs latentiškumas	
Optinė koherentinė tomografija	Regos nervo disko edema (dažniau viršutiniame ir nazaliniame kvadrantuose) nustatoma 20 % pacientų	
Skausmas	Ūmus skausmingas regos praradimas. Skausmas sustiprėja judinant akį	Skausmo nebuvimas arba nepakeliamas skausmas
Regos nervo diskas	Dažniausiai nepakitęs	Eksudatai ir (ar) kraujosruvos
Stiklakūnis	Nepakitęs	Vitriitas
Akiduobė	Nepakitusi	Akiduobės uždegimas / infiltraciniai pokyčiai
Anamnezė	Anamnezėje anksčiau buvęs RNN ar IS	Anamnezėje anksčiau buvusi neoplazija
Neurologiniai simptomai	Simptomai, leidžiantys įtarti IS	Simptomai, leidžiantys įtarti kitas ligas nei IS (NMO, jungiamojo audinio ligos, sarkoidozė, vaskulitai)
Gydymo gliukokortikoidais poveikis	Sutrumpina ligos trukmę	Nėra įtakos
Pagerėjimas	Spontaniškas pagerėjimas po 2-3 savaičių	Praėjus daugiau nei 3 savaitėms, pagerėjimo nėra
Prognozė	Dažniausiai gera	Kintama
Atsinaujinimas (per 5-10 metų)	28 %	38 %

degiminį atsaką, organizme sumažindamas TNF kiekį. Įrodyta, kad ADAM-17 geno delecija apsaugo peles nuo lipopolisacharidų (LPS) sukkelto sepsio, o TIMP-3 geno delecija veikia priešingai – sensitizuoja peles LPS sukeltam sisteminiam uždegimui [19]. Kitos MMP dalyvauja besivystant būtent neurouždegiminėms ligoms, tokioms kaip RNN [20]. Įrodyta, kad MMP-9 ekspresija padidėja uždegimo metu, o kartu su MMP-2 šios proteazės prisideda prie KSB laidumo atsiradimo [21]. Lietuvoje atlikti tyrimai rodo, kad MMP-2 geno polimorfizmai susiję su RNN pasireiškimu pacientams [22]. Kadangi MMP ir ADAM yra svarbūs uždegimo reguliavime, o TIMP-3 – vienas pagrindinių metaloproteinazių reguliatorių, galima daryti prielaidą, kad TIMP-3 susijęs su RNN patofiziologija, o šio geno polimorfizmai gali turėti įtakos RNN pasireiškimui.

## KLINIKA

Tipinis RNN pasireiškia poūmiu vienpusiu regos praradimu ir skausmu, kuris sustiprėja judinant akį. Skausmas paprastai yra silpnas, tačiau pasireiškia daugumai pacientų ir praeina per kelias dienas. Skausmas gali pasireikšti prieš arba kartu su regos netekimu. Regos praradimas dažniausiai išsivysto per kelias valandas ar dienas. Dauguma pa-

cientų skundžiasi neryškiu matymu ar matymu lyg pro rūką. Sunkiausia būklė išsivysto antrąją savaitę. Spalvų joslė sutrinka anksti, yra nepastovi ir linkusi kisti. Ūmiame fazėje sutrinka mėlynos ir geltonos spalvų joslė, o poūmiame – raudonos ir žalios spalvų joslė. Taip pat gali pasireikšti fotopsijos, kurių metu pacientai gali skųstis trumpalaikiais šviesos blyksniais, atsirandančiais judinant akį. Kartais regos atsistatymo metu gali būti trumpalaikis regos pablogėjimas, kuris atsiranda pakilus kūno temperatūrai, pvz., esant karštomis oro sąlygoms, po mankštos ar karšto dušo, – tai yra Uhthoffo fenomenas. Kitas būdingas fenomenas yra Pulfricho, kuris pasireiškia atstumų vertinimo sutrikimu judantiems objektams [5]. Ūmiame fazėje yra būdingi akiplotio defektai. Centriniai akiplotio pakitimai nustatomi dažniau nei periferiniai. Beveik visiems pacientams su abipusiu RNN nustatomas aferentinis vyzdžio defektas [2]. Regos nervo diskas dažniausiai yra normalus, tačiau trečdaliui pacientų jis gali būti paburkęs. Kraujosruvos ir eksudatai tipinio RNN atveju pasireiškia retai. 79 % pacientų su tipiniu RNN būklė gerėti pradeda per 3 savaites, o 93 % – per 5 savaites [23].

Daugelis atipinio RNN pradinių simptomų yra tokie pat, kaip ir tipinio RNN atveju, tik pradžia gali būti neskausminga arba skausmas būna labai stiprus. Regos nervo diskas yra stipriai paburkęs, būdingos kraujosruvos ir eksudatai. Regėjimo aštrumo mažėjimas progresuoja 3 savaites [2].

2 lentelė. MRT McDonaldo išplitimo erdvėje kriterijai IS diagnostikoje

<p><b>1 židinyje T2 režimu, randami 2 iš 4 CNS sričių:</b></p> <p>Periventrikuliariniai Jukstakortikaliniai Infratentorialiniai Nugaros smegenyse</p>
---

## DIAGNOSTIKA

RNN diagnozė gali būti nustatyta remiantis klinikiniais požymiais ir instrumentiniais tyrimais. Paciento ligos istorija ir neurooftalmologinis ištyrimas gali būti panaudoti siekiant išsiaiškinti kitas vienpusio regos praradimo priežastis. Diagnozuojant RNN, turi būti nustatyta, ar tai yra tipinė, ar atipinė forma [5].

Tipinis RNN gali būti diagnozuojamas remiantis klinikiniais požymiais, o diagnostiniai tyrimai dažniausiai nėra reikalingi (1 lentelė) [24].

Siūloma atlikti galvos smegenų magnetinio rezonanso tyrimą (MRT), kad būtų galima numatyti IS išsivystymo riziką ateityje [2]. Neurologinė IS diagnozė nustatoma pagal McDonaldo kriterijus (2 lentelė) [22].

Regos nervo MRT su kontrastu, nors ir nėra būtinas diagnozei patvirtinti, 95 % pacientų rodo būdingus pakitimus.

Atipinio RNN atveju patariama atlikti akiduobių ar regos nervo MRT su kontrastu ir juosmeninę punkciją. Likvoro skysčio tyrimas atliekamas siekiant aptikti ląsteles, padidėjusį baltymų kiekį ir oligokloninius antikūnus. Kraujo ir kiti tyrimai rekomenduojami atlikti, jeigu įtariamas infekcinės ar uždegiminės kilmės atipinis RNN [5].

## GYDYMAS

Tipinio RNN atveju tikimasi greito, reikšmingo regėjimo aštrumo atsistatymo per kelias savaites ar mėnesius nuo pradinių simptomų atsiradimo. Atipinio RNN atveju regėjimo aštrumo atsistatymo prognozė yra nepalanki [25].

Pacientams su tipiniu RNN dažnai nereikia jokio gydymo. Metilprednizolonas sumažina tipinio RNN trukmę, tačiau nepagerina regėjimo aštrumo. Prednizolonas nėra efektyvus ir neapsaugo nuo RNN pasikartojimo ateityje. Jei pasirenkama gydyti gliukokortikoidais, skiriama 500 mg metilprednizolono per/os 5 dienas, arba 1 g metilprednizolono i/v 3 dienas.

Atipinio RNN atveju reikia paskirti tikslingą gydymą, siekiant išvengti regėjimo praradimo. Jei tai yra uždegiminis atipinis RNN, skiriamas 1 g metilprednizolono i/v. Infekcinio atipinio RNN atveju skiriamas antibakterinis gydymas [2]. Jei nėra atsako į gydymą gliukokortikoidais, galima taikyti plazmaferezę arba intraveninę imunoglobulinų terapiją. RNN, susijęs su sisteminėmis ligomis, tokio- mis kaip IS, gali būti gydomas ligą modifikuojančiais vaistais [26].

## REGOS NERVO NEURITO IR IŠSĖTINĖS SKLEROZĖS SĄSAJOS

Išsėtinė sklerozė – tai lėtinė uždegiminė CNS liga, kuriai būdingos daugiažidininės demielinizuotos baltosios medžiagos sritys ir aksonų netekimas. IS priežastis nėra žinoma. Manoma, kad ją gali sukelti virusinės infekcijos arba autoimuniniai procesai. Nėra specifinių ligos žymenų, o diagnostika paremta klinikiniais ir instrumentiniais tyrimais.

Ūmus izoliuotas neurologinis sindromas kelia didelę diagnostikos problemą, kadangi jis ne tik pasireiškia IS atveju, bet gali būti ir kitų ligų pirminė išraiška arba vienintelis požymis (pvz.: sisteminės raudonosios vilkligės, Sjogreneno sindromo, antifosfolipidinio sindromo ar Adamantides-Behcet ligos). Šias ligas diferencijuoti tarpusavyje sudėtinga, nes klinikinės išraiškos ir pažeidimai, matomi MRT, yra panašūs.

Taip pat RNN gali būti dalis IS klinikinių išraiškų [27]. Nustatyta, kad 20 % pacientų, sergančių IS, ji pirmiausia pasireiškia kaip RNN, ir 50 % pacientų, sergančių IS, gyvenimo eigoje pasireiškia RNN [4]. Pacientai, sergantys ūmiu RNN, kuriems atliktame galvos smegenų MRT nerandama jokių IS pažeidimo požymių, IS išsivystymo rizika per 5 metus yra maža (16 %), bet didėja per 15 metų (25 %). Tačiau, atliktame galvos smegenų MRT radus IS būdingų požymių, jos išsivystymo rizika per 5 metus išauga iki 42 %, o per 15 metų – iki 72 % [23]. Pacientams, sergantiems RNN, išsivystymo IS rizika yra dar didesnė, jeigu RNN remisijos metu regėjimo aštrumas neatsistato daugiau nei 0,5 arba likvoro skystyje randama oligokloninių antikūnų [3].

## APIBENDRINIMAS

Diagnozuojant RNN, svarbu nustatyti etiologiją. Esant tipiniam RNN, pacientų RA dažniausiai atsistato be gydymo, atipinio RNN atveju yra būtinas skubus ir agresyvus gydymas, skiriant dideles GKK dozes. Atliekant galvos smegenų MRT, siekiama išsiaiškinti, ar tai buvo RNN kaip atskira liga, ar kaip kitų ligų išraiška. Genetiniai žymenys, tokie kaip IL-6, VEGFA ir TIMP-3, prisideda prie uždegimo vystymosi, o šių genų polimorfizmai turi įtakos RNN pasireiškimui.

## Literatūra

1. Pau D, Al Zubidi N, Yalamanchili S, Plant GT, Lee AG. Optic neuritis. *Eye (Lond)* 2011; 25(7): 833–42. <https://doi.org/10.1038/eye.2011.81>
2. Gaier ED, Boudreault K, Rizzo JF 3rd, Falardeau J, Cestari DM. Atypical optic neuritis. *Curr Neurol Neurosci Rep* 2015; 15(12): 76. <https://doi.org/10.1007/s11910-015-0598-1>
3. Wilhelm H, Schabet M. The diagnosis and treatment of optic neuritis. *Dtsch Arztebl Int* 2015; 112(37): 616–25; quiz 626. <https://doi.org/10.3238/arztebl.2015.0616>
4. Takano R, Misu T, Takahashi T, Sato S, Fujihara K, Itoyama Y. Astrocytic damage is far more severe than

- demyelination in NMO: a clinical CSF biomarker study. *Neurology* 2010; 75: 208–16. <https://doi.org/10.1212/WNL.0b013e3181e2414b>
5. Toosy AT, Mason DF, Miller DH. Optic neuritis. *Lancet Neurol* 2014; 13(1): 83–99. [https://doi.org/10.1016/S1474-4422\(13\)70259-X](https://doi.org/10.1016/S1474-4422(13)70259-X)
  6. Lau PP, Yau GS, Lee JW, Wong WW, Tam VT, Chan EY, et al. Optic neuritis in Hong Kong: a 1-year follow-up study. *International Ophthalmology* 2015; 35(3): 303–10. <https://doi.org/10.1007/s10792-014-9945-5>
  7. Petković F, Castellano B. The role of interleukin-6 in central nervous system demyelination. *Neural Regen Res* 2016; 11(12): 1922–3. <https://doi.org/10.4103/1673-5374.195273>
  8. Kirk SL, Karlik SJ. VEGF and vascular changes in chronic neuroinflammation. *J Autoimmun* 2003; 21(4): 353–63. [https://doi.org/10.1016/S0896-8411\(03\)00139-2](https://doi.org/10.1016/S0896-8411(03)00139-2)
  9. Nuttall RK, Silva C, Hader W, Bar-Or A, Patel KD, Edwards DR, et al. Metalloproteinases are enriched in microglia compared with leukocytes and they regulate cytokine levels in activated microglia. *Glia* 2007; 55(5): 516–26. <https://doi.org/10.1002/glia.20478>
  10. Voss E, Raab P, Trebst C, Stangel M. Clinical approach to optic neuritis: pitfalls, red flags and differential diagnosis. *Ther Adv Neurol Disord* 2011; 4(2): 123–34. <https://doi.org/10.1177/1756285611398702>
  11. Ataie-Kachoie P, Pourgholami MH, Richardson DR, Morris DL. Gene of the month: interleukin 6 (IL-6). *J Clin Pathol* 2014; 67(11): 932–7. <https://doi.org/10.1136/jclinpath-2014-202493>
  12. Tammela T, Petrova TV, Alitalo K. Molecular lymphangiogenesis: new players. *Trends Cell Biol* 2005; 15(8): 434–41. <https://doi.org/10.1016/j.tcb.2005.06.004>
  13. Argaw AT, Gurfein BT, Zhang Y, Zameer A, John GR. VEGF-mediated disruption of endothelial CLN-5 promotes blood-brain barrier breakdown. *Proc Natl Acad Sci USA* 2009; 106(6): 1977–82. <https://doi.org/10.1073/pnas.0808698106>
  14. Goel S, Duda DG, Xu L, Munn LL, Boucher Y, Fukumura D, et al. Normalization of the vasculature for treatment of cancer and other diseases. *Physiol Rev* 2011; 91(3): 1071–121. <https://doi.org/10.1152/physrev.00038.2010>
  15. Hagstrom SA, Ying GS, Pauer GJ, Sturgill-Short GM, Huang J, Maguire MG, et al. VEGFA and VEGFR2 gene polymorphisms and response to anti-vascular endothelial growth factor therapy: comparison of age-related macular degeneration treatments trials (CATT). *JAMA Ophthalmol* 2014; 132(5): 521–7. <https://doi.org/10.1001/jamaophthalmol.2014.109>
  16. Das AM, Bolkestein M, van der Kloek T, Oude Ophuis CM, Vermeulen CE, Rens JA, et al. Tissue inhibitor of metalloproteinase-3 (TIMP3) expression decreases during melanoma progression and inhibits melanoma cell migration. *Eur J Cancer* 2016; 66: 34–46. <https://doi.org/10.1016/j.ejca.2016.06.020>
  17. Sun B, Liu X, Yang Y, Dai C, Li Y, Jiao Y, et al. The clinical utility of TIMP3 expression in ACTH-secreting pituitary tumor. *Journal of Molecular Neuroscience* 2016; 58(1): 137–44. <https://doi.org/10.1007/s12031-015-0698-z>
  18. Black RA, Rauch CT, Kozlosky CJ, Peschon JJ, Slack JL, Wolfson MF, et al. A metalloproteinase disintegrin that releases tumour-necrosis factor-alpha from cells. *Nature* 1997; 385(6618): 729–33. <https://doi.org/10.1038/385729a0>
  19. Khokha R, Murthy A, Weiss A. Metalloproteinases and their natural inhibitors in inflammation and immunity. *Nat Rev Immunol* 2013; 13(9): 649–65. <https://doi.org/10.1038/nri3499>
  20. The clinical profile of optic neuritis: experience of the Optic Neuritis Treatment Trial. *Arch Ophthalmol* 1991; 109(12): 1673–8. <https://doi.org/10.1001/archophth.1991.01080120057025>
  21. Gerwien H, Hermann S, Zhang X, Korpos E, Song J, Kopka K, et al. Imaging matrix metalloproteinase activity in multiple sclerosis as a specific marker of leukocyte penetration of the blood-brain barrier. *Sci Transl Med* 2016; 8(364): 364ra152. <https://doi.org/10.1126/scitranslmed.aaf8020>
  22. Thompson AJ, Banwell BL, Barkhof F, Carroll WM, Coetzee T, Comi G, et al. Diagnosis of multiple sclerosis: 2017 revisions of the McDonald criteria. *Lancet Neurol* 2018; 17: 162–73. [https://doi.org/10.1016/S1474-4422\(17\)30470-2](https://doi.org/10.1016/S1474-4422(17)30470-2)
  23. Jenkins TM, Toosy AT. Optic neuritis: the eye as a window to the brain. *Curr Opin Neurol* 2017; 30(1): 61–6. <https://doi.org/10.1097/WCO.0000000000000414>
  24. Slavinskaitė A, Banevičius M, Kriaučiūnienė L, Zlatkutė E, Vilkevičiūtė A, Liutkevičienė R. Regos nervo neurito pagrindiniai diagnostikos ir gydymo principai. *Neurologijos seminarai* 2016; 20(67): 17–22.
  25. Meltzer E, Prasad S. Updates and controversies in the management of acute optic neuritis. *Asia Pac J Ophthalmol (Phila)* 2018; 7(4): 251–6.
  26. Lehman SS, Lavrich JB. Pediatric optic neuritis. *Curr Opin Ophthalmol* 2018; 29(5): 419–22. <https://doi.org/10.1097/ICU.0000000000000509>
  27. Theodoridou A, Settas L. Demyelination in rheumatic diseases. *J Neurol Neurosurg Psychiatry* 2006; 77(3): 290–5.

#### V. Punytė, R. Liutkevičienė

#### OPTIC NEURITIS: RELATION BETWEEN INFLAMMATORY GENETIC MARKERS AND OCCURRENCE OF THE DISEASE

#### Summary

Optic neuritis (ON) is characterized as an inflammation of the optic nerve. Based on etiology, ON is classified to typical and atypical forms. Typical ON is often related to multiple sclerosis while atypical ON can be caused by various infections, autoimmune disorders or different inflammatory diseases. Although the cause of ON is multifactorial, a lot of attention is given to inflammatory and immune processes which are considered to contribute to demyelination of axons. Typical ON occurs as subacute unilateral decrease in visual acuity (VA) and pain which intensifies during eye movement. Atypical ON is characterized by intense pain or no pain, bilateral decrease in VA, hemorrhages and exudate in optic discs. In typical ON, fast and significant recovery of VA is common while in atypical ON, the prognosis of VA recovery is poor. Thanks to recent advances in the field of genetics, it is possible to identify an increasing number of genes that could be associated with ON pathogenesis.

In this article we briefly review the epidemiology, causes, pathophysiology, symptoms, diagnostics and treatment of ON as well as its relation to multiple sclerosis.

**Keywords:** optic neuritis, symptoms, diagnostics, treatment, multiple sclerosis, IL-6, VEGFA, TIMP-3.

Gauta:  
2019 08 05

Primta spaudai:  
2019 11 08