

# Urgentiniai neurosonologiniai tyrimai prie ligonio lovos COVID-19 pandemijos metu

**J. Valaikienė**

*Vilniaus universiteto  
Neurologijos centras*

**Santrauka.** Koronaviruso sukeltos ligos (COVID-19) pandemija, išplitusi ir Lietuvoje, priverė imtis skubių saugumo priemonių, siekiant apriboti šios mirtinai pavojingos infekcijos plitimą visuomenėje ir gydymo įstaigose. Straipsnyje pateikiama skubių ir neatidėliotinių neurologinių ultragarsinių tyrimų, atliekamų prie ligonio lovos, trumpiau tariant, neuro-POCUS (angl. *point of care ultrasound*), indikacijos, saugumo reikalavimai ir tyrimo technika bei klinikinio taikymo pavyzdžiai. Aptariami neuro-POCUS privalumai ir trūkumai.

**Raktažodžiai:** POCUS, ultragarsas, COVID-19 pandemija, skubi diagnostika, spalvinė duplexsonografija, insultas.

## ĮVADAS

Staigus ir netikėtas naujojo koronaviruso sukeltos ligos 2019 (angl. *coronavirus infectious disease*, COVID-19) protrūkis Kinijoje, sparčiai išplitęs ir 2020 m. kovo 11 d. pripažintas pandemija, tapo tikru iššūkiu tiek atskiroms šalims, tiek Pasaulio sveikatos apsaugos organizacijai (PSO) [1]. Dėl filogenetinio panašumo į sunkaus ūminio respiracinio sindromo (angl. *Severe Acute Respiratory Syndrome*, SARS) virusą (80 % identiškumas), naujasis koronavirusas buvo pavadintas SARS-CoV-2, kuris, vėlesnių tyrimų duomenimis, labiausiai panašus į šikšnosparnių koronavirusus (96 % identiškumas) [2]. Eksponentiškai didėjant diagnozuotų COVID-19 atvejų skaičiui, teko skubiai kurti protokolus, užtikrinančius tiek pacientų, tiek jais besirūpinančių darbuotojų sveikatos apsaugą. Neuroradiologinių ir ultragarsinių tyrimų apsaugos protokolai virusinės infekcijos fone, didėjant kardiovaskulinių susirgimų skaičiui [3], įgavo ypatingą svarbą. Tiek miokardo infarkto (MI), tiek galvos smegenų insulto (GSI) atveju visiems pacientams (su (be) COVID-19 patvirtinimu) būtina, negeištant laiko, atlikti įprastinį skubų ištyrimą ir gydymą, laikantis griežtų nuo COVID-19 apsaugos priemonių [4].

### Adresas:

*Jurgita Valaikienė  
Vilniaus universiteto Neurologijos centras  
Santariškių g. 2, LT-08661 Vilnius  
El. paštas jurgita.valaikiene@santa.lt*

Siekiant suvaldyti COVID-19 infekcijos plitimą, ūmių ir neatidėliotinių klinikinių būklių diagnostikoje ypatingą vertę įgauna nauja ultragarsinių tyrimų kryptis – POCUS (angl. *Point-Of-Care-Ultrasound*), kurio pagrindinis privalumas – greitas neinvazinis tyrimo atlikimas prie ligonio lovos, padedantis gydytojui iš karto atsakyti į konkretų klinikinį klausimą [5]. Lietuvoje iki šiol nebuvo skelbta apie skubaus neurosonologinių tyrimų atlikimo prie ligonio lovos, trumpiau – neuro-POCUS, įdiegimą į klinikinę praktiką. Straipsnyje apžvelgsime šio tyrimo istorinius aspektus, indikacijas, atlikimo techniką ir saugumo reikalavimus COVID-19 pandemijos metu, pateiksime klinikinio pritaikymo pavyzdžius.

## ULTRAGARSINIŲ TYRIMŲ RAIDA

Neurosonologiniai tyrimai Vilniaus universiteto ligoninėje Santaros klinikose (VUL SK) atliekami nuo 1996 m. [6]. Be plačiai naudojamų pasaulyje ir Lietuvoje ekstrakranijinės spalvinės duplexsonografijos (EKSS) ir transkranijinės doplerografijos (TKD) tyrimų [7], 1997 m. į klinikinę praktiką buvo įdiegta transkranijinė spalvinė duplexsonografija (TKSS) [8]. Sudėtingais atvejais, esant neaiškiai diagnozei ir nestabiliai ligonio būklei, ultragarso aparatai būdavo vežami į reanimacijos ir intensyviosios terapijos skyrius urgentiniams kaklo ir galvos kraujagyslių tyrimams atlikti prie ligonio lovos. 2017 m. VUL SK patvirtinus transorbitalinės spalvinės sonografijos (TOSS) diag-

nostikos protokolą, ultragarsiniai tyrimai pasipildė nauja metodika – akies kraujotakos ir regos nervo tyrimu [9, 10]. 2019 m. pavasarį VUL SK atlikome pirmąją kontrastinę EKSS ir TKSS, panaudodami kontrastinę medžiagą „SonoVue“, ir diagnozavome vidinės miego arterijos (VMA) disekacinio užsikimšimo vėlyvą dalinę rekanalizaciją, kuri buvo patvirtinta kompiuterinės tomografijos (KT) angiografija (neskelbti duomenys). Tais pačiais metais Vilniaus universiteto ligoninės Santaros klinikų Neurosonologijos laboratorija buvo pripažinta pirmuoju Lietuvoje referentiniu Europos neurosonologijos tinklo centru, atitinkančiu Europos neurologijos akademijos (angl. *European Academy of Neurology*, EAN) neurosonologijos mokslinio panelio ir Europos neurosonologijos ir cerebrinės hemodinamikos draugijos (angl. *European Society of Neurosonology and Cerebral Hemodynamics*, ESNCH) standartus.

## NEUROSONOLOGINIŲ TYRIMŲ INDIKACIJOS COVID-19 PANDEMIJOS METU

### I. EKSS, TKSS:

1) ūmus galvos smegenų išeminis insultas (GSI) ar praeinančias smegenų išemijos priepuolis (PSIP), ar staigus beskausmis apakimas, grėšiant GSI, kai lieka neaiški įvykio etiologija po atliktos galvos smegenų KT su perfuzijos ir angiografijos režimu;

2) cervikocerebrinių arterijų disekacijos įtarimas, liekant neaiškiai diagnozei po GSKT su perfuzijos ir angiografijos režimu;

3) ruošiant ligonį neatidėliotinai širdies operacijai, esant daugybiniais kardiovaskuliniams rizikos veiksniams;

4) esant neaiškiai sąmonės sutrikimo / epilepsinių priepuolių etiologijai po galvos smegenų KT, MRT ir EEG;

5) cerebriniam vazospazmui diagnozuoti po subarachnoidinės hemoragijos;

6) esant vaskulito įtarimui.

### II. TOSS:

1) įtariant padidėjusį intrakranijinį spaudimą (IKS);

2) įtariant tinklainės arterijos užsikimšimą ūmaus apakimo atveju;

3) įtariant karotikokaverninę fistulę, liekant neaiškiai diagnozei po galvos smegenų KT angiografijos.

## KAIP SAUGIAI ATLIKTI NEUROSONOLOGINIUS TYRIMUS COVID-19 ATVEJU?

ESNCH ir EAN Neurosonologijos mokslinio panelio vadovaujančios grupės pateikė rekomendacijas neurosonologijos laboratorijoms COVID-19 pandemijos metu, kad būtų galima saugiai dirbti, apsaugant nuo užsikimšimo tiek pacientus, tiek ultragarsinį tyrimą atliekančius specialistus [11, 12]. Nuorodos suderintos su PSO, Europos ligų pre-

vencijos ir kontrolės centru (angl. *European Center for Disease Prevention and Control*) ir (ar) Ligų prevencijos ir kontrolės centru (angl. *Center for Disease Control and Prevention*, CDC) [13–16]. Atliekant neurosonologinius tyrimus, kiekviena šalis turėtų laikytis nustatytų nacionalinių ir tarptautinių rekomendacijų.

**Bendros rekomendacijos.** Karantino metu turėtų būti atliekami tik skubūs ir neatidėliotini ultragarsiniai tyrimai. Sprendimą, kokie tyrimai yra būtini ir (ar) neatidėliotini, priima konkrečios gydymo įstaigos neurosonologinės laboratorijos specialistai, vadovaudamiesi patvirtintais ligoninės protokolais. Siekiant sumažinti COVID-19 infekcijos plitimą, vienbalsiai sutariama, kad nebūtinus planinius tyrimus reikia atidėti, ypač vyresniems ir didelės rizikos pacientams.

Rekomenduojama visus pacientus, kuriems numatomas ultragarsinis ištyrimas, prieš patenkant į kabinetą patikrinti, atliekant standartizuotą testą su ūmios kvėpavimo takų infekcijos simptomų ir COVID-19 infekcijos rizikos veiksnių sąrašu (temperatūra, kosulys, krūtinės skausmas, dusulys, skonio, uoslės sutrikimas, galvos skausmai, migrenos, vėmimas, diarėja ir kt.). Kai kuriose šalyse kontrolės punktai yra įrengti įėjimo į gydymo įstaigą vietoje.

Į ultragarsinių tyrimų kabinetą rekomenduojama įleisti tiriamuosius be lydinčių asmenų, neatsižvelgiant į tai, ar reikalinga pagalba dėl kalbos barjero ar mobilumo sutrikimo. Jeigu visgi to išvengti neįmanoma, lydintysis taip pat privalo būti patikrintas minėtu standartizuotu testu. Siekiant sumažinti COVID-19 infekcijos plitimo riziką, svarbu užtikrinti, kad: 1) būtų laikomasi vizitui skirto laiko (rekomenduojama vizitui skirtą laiką prailginti, kad nesusidarytų eilių prie kabineto ir mažėtų pacientų skaičius laukiamajame); 2) atstumas tarp kėdžių būtų ne mažesnis negu 2 metrai; 3) ligoniai ir juos lydintieji dėvėtų veido kaukes ar respiratorius.

Pandemijos metu rekomenduojama neleisti kursantams ir studentams dalyvauti atliekant tyrimus.

Organizuojant darbą neurosonologinėse laboratorijose, rekomenduojama, esant galimybei, numatyti ultragarsinės komandos narius, kurie atliktų neurosonologinius tyrimus ūmaus insulto atveju, ir atskirą patalpą kontroliuoti tyrimams atlikti.

**Asmens apsaugos priemonės (AAP).** Atlikdami ultragarsinius tyrimus COVID-19 pandemijos metu, medicinos darbuotojai privalo naudoti AAP pagal ligoninėje priimtus saugumo reikalavimus. Patvirtinto arba įtariamo COVID-19 atveju medicinos darbuotojai į tyrimo patalpą privalo įeiti dėvėdami AAP: N95 ar FFP2 respiratorių, akinius arba veido skydelį, neperšlampamą chalata ir ilgas vienkartinės pirštines be latekso. Rekomenduojama, esant galimybei, tirti ligonį *in situ* arba „vietoje“, prie ligonio lovos, laikantis nurodytų daviklio ir aparato valymo bei dezinfekcijos taisyklių. Įtariamais, galimais ar patvirtintais COVID-19 infekcijos atvejais, esant galimybei, rekomenduojama naudoti atskirą, tam skirtą ultragarso aparatą. Jei ligonį su nustatytu COVID-19 reikia tirti ultragarso laboratorijoje, patariama tyrimą atlikti sesijos pabaigoje, kadangi po to reikalinga kruopšti (generalinė) patalpos dez-

infekcija. Sudėtingesnius diagnostinius atvejus rekomenduojama aptarti naudojant telemedicininės priemonės. Tuo atveju, jeigu ultragarsu buvo tiriamas ligonis be visų rekomenduojamų AAP, neįtariant COVID-19 infekcijos, tačiau, ištyrus SARS-CoV-2, gautas teigiamas rezultatas, gydytojas ar sonoskopuotojas privalo apie tai skubiai pranešti infekcijos kontrolės skyriui ir izoliuotis.

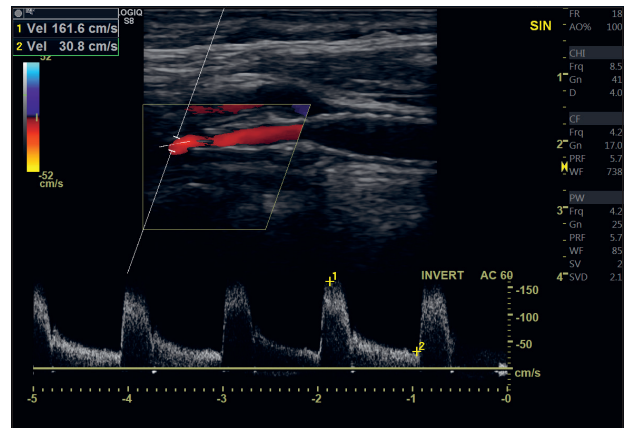
**Ultragarso aparatūros ir patalpos paruošimas dezinfekcijai.** Po kiekvieno atlikto tyrimo ultragarsiniai davikliai, jų laidai ir aparatas turi būti dezinfekuojami specialiomis tam skirtomis priemonėmis pagal ligoninėje priimtą protokolą. Išoriniai davikliai, kuriais reikia tirti per užterštą ar pažeistą odą (pvz., esant odos infekcijai), turi būti izoliuoti vienkartinėmis daviklio įmaitėmis. Atkreipiamas dėmesys, kad prieš valant daviklį, jį reikia atjungti nuo skenerio. Rekomenduojama, kad pandemijos metu gelio, naudojamo ultragarsinio tyrimo metu, talpykla būtų vienkartiniam plastikiniame apsauginiame maišelyje, kuri būtų galima pakeisti po kiekvieno atlikto tyrimo.

Galiausiai, turi būti užtikrinta, kad ultragarso kabinetas būtų kruopščiai valomas ir dezinfekuojamas kiekvieną dieną, o visi kabinete esantys daiktai (UG monitorius, kompiuterio klaviatūra ir pelė, gelio talpykla, durų rankenos, kabineto rankenėlės, šviesų jungikliai, kėdės, kiti baldai ir aparatūra) turi būti valomi, naudojant tam skirtas specialias dezinfekcines priemones ir servetėles. Pasibaigus darbo dienai, nešvarūs skalbiniai, naudojant dvi poras pirštinių, atsargiai ir nekratant turi būti įdėti į specialų tam skirtą konteinerį. Po to rankos 20 sekundžių plaunamos po tekančiu vandeniu ir dezinfekuojamos tinkamu dezinfektantu, kurio sudėtyje yra ne mažiau nei 70 % medicininio spirito.

## NEURO-POCUS TYRIMŲ YPATUMAI

Visi skubūs ir neatidėliotini neurosonologiniai tyrimai, atliekami prie potencialaus COVID-19 ligonio lovos, turi būti atliekami kuo greičiau, todėl pandemijos metu rekomenduojama apsiriboti sutrumpintu tyrimo protokolu, išsaugant būtinus konkrečių kraujagyslių režimų (B režimo, spalvinio ir (ar) spektrinio doplerio) vaizdus žemiau nurodytose ultragarsinėse plokštumose, pažymėjus ultragarsinio tyrimo pusę (kairę ar dešinę). Baigus tyrimą, aparatas išjungiamas ir, pagal nurodytas gaires, išvalomas bei dezinfekuojamas. Matavimai ir papildomas vaizdų išsaugojimas bei tyrimų aprašymai atliekami vėliau saugioje neinfekuotoje patalpoje.

**I. EKSS.** Tyrimas atliekamas 7–15 MHz linijiniu davikliu. Siekiant sutrumpinti tyrimo laiką, patariama atlikti pagrindinių kaklo kraujagyslių – bendrosios miego arterijos (BMA), VMA, išorinės miego arterijos (IMA) ir slankstelinės arterijos (SA) V2 segmento išilginio pjūvio ir BMA bifurkacijos skersinio pjūvio tyrimą B režimu, spalviniu ir spektriniu režimais, išsaugant standartinius tyrimo vaizdus. Jeigu suformuluotas konkretus klausimas, pavyzdžiui, ar neužsikimšo kairės VMA stentas, tikslinga prie ligonio lovos atlikti tik kairės VMA tyrimą, išsaugant vaizdus B režimu, spalviniais ir spektriniais režimais (1 pav.).

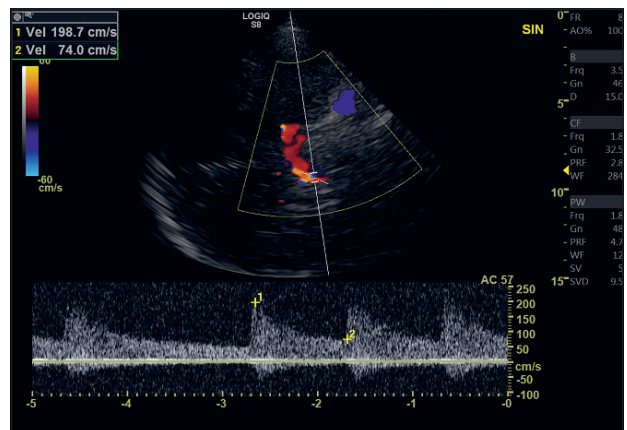


1 pav. Neuro-POCUS: ekstrakranijinė spalvinė duplexsonografija

Vidinė miego arterija (VMA), išilginė skenavimo plokštuma, spalvinio ir spektrinio doplerio režimas. VMA stento hiperechogeniniai artefaktai pažymėti rodyklėmis.

**Klausimas:** Ar ligonei su kairiosios VSA insultu funkcionuoja kairiosios VMA stentas?

**Atsakymas:** Taip, kairiosios VMA stentas funkcionuoja.



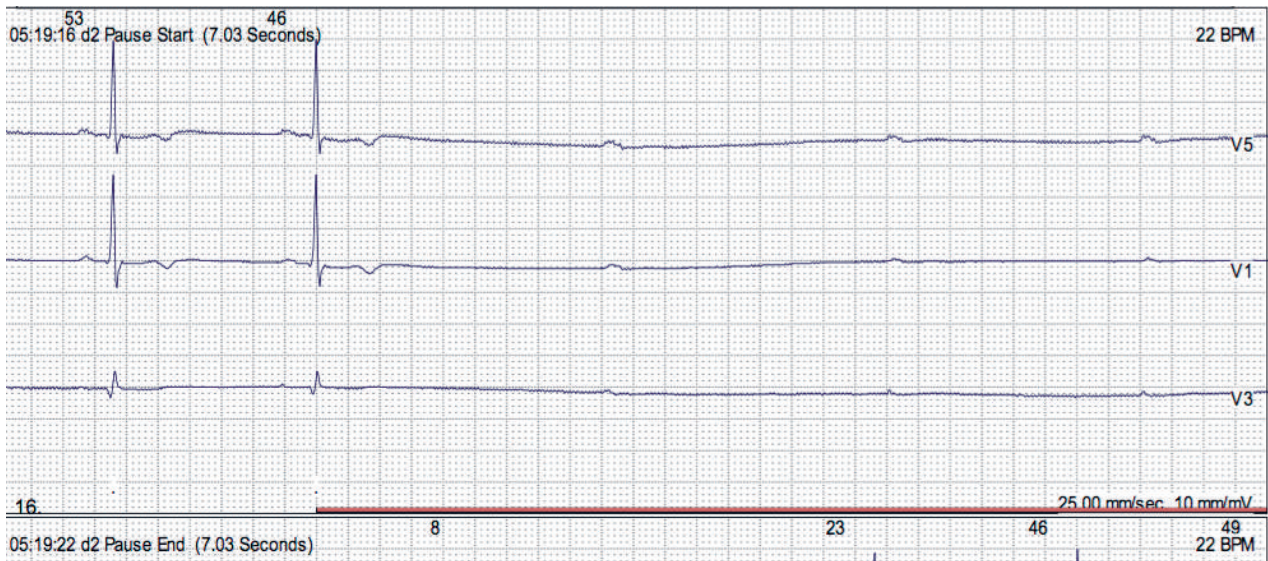
2 pav. Neuro-POCUS: transkranijinė spalvinė duplexsonografija.

Pamatinė arterija (PA), transtemporalinė apžiūra, koronarinė užpakalinė skenavimo plokštuma.

**Klausimas:** Ar ligoniui su vertebrobaziliniu insultu po selektyvios pamatinės arterijos trombolizės ir trombo aspiracijos liko PA stenozė?

**Atsakymas:** Taip, yra liekamoji PA stenozė > 50 %. Tyrimo metu registruotos dažnos ekstrasistolės. Rekomenduotas Holterio monitoravimas.

**II. TKSS.** Tyrimas atliekamas 1,75–3,5 MHz sektoriiniu davikliu. Siekiant sutrumpinti tyrimo laiką, atliekama tikslinė apžiūra. Pavyzdžiui, esant vertebrobazilinei klinikai, atliekama standartinė transnuchalinė apžiūra, išsaugant SA V4 segmentų ir pamatinės arterijos (PA) vaizdus. Esant geram ultragarso pralaidumui (B režimu aiškiai matomas hipoechoogeninis viduriniųjų smegenų pjūvis), transtemporalinės apžiūros koronariniame pjūvyje įvertinama PA ir užpakalinė smegenų arterija (USA), P1/P2 segmentai, pažymėjus tyrimo pusę išsaugomi vaizdai, o vėliau atliekami matavimai (2 pav.). Esant miego arterijos baseino patologijos klinikai, atliekama transtempo-



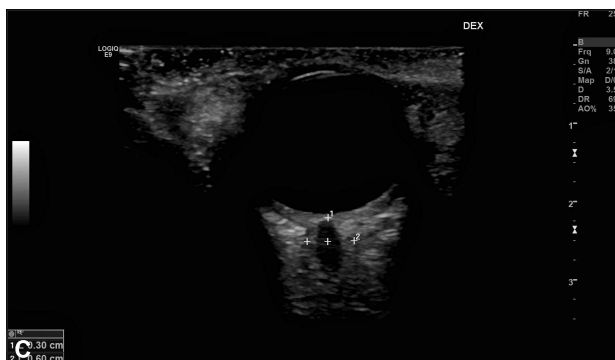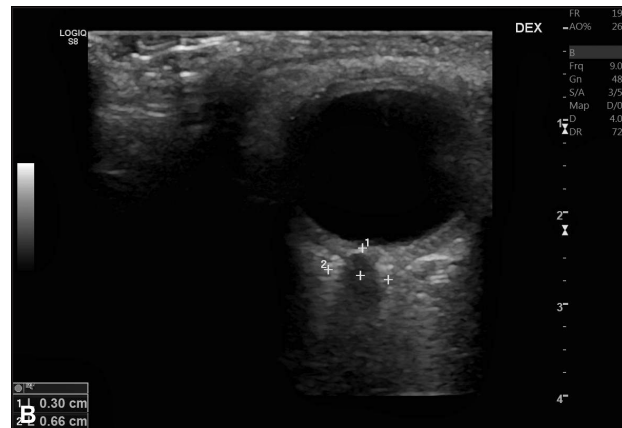
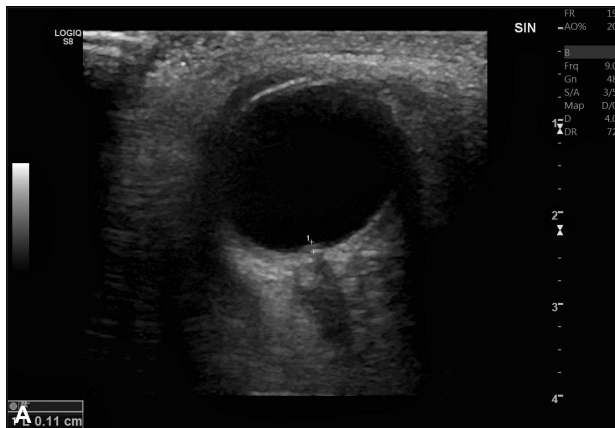
3 pav. Holterio monitoravimas: intermituojanti III laipsnio atrioventrikulinė blokada ir pauzės iki 7,1 sekundės

ralinė apžiūra, aksialiniame pjūvyje įvertinant vidurinės smegenų arterijos (VSA) M1 segmento, priekinės smegenų arterijos A1 segmento ir VMA C1–2 segmento, o koronariniame pjūvyje – C4–5 segmento kraujotaką.

**III. TOSS.** Įsitikinus, kad tiriamasis yra be linzių ir sumažinus mechaninį indeksą iki 0,23 (arba  $< 0,44$ , jeigu tai yra mažiausia aparato leidžiama vertė), 7–15 MHz linijinis daviklis dedamas ant užmerktro viršutinio akies voko. Išsivedama standartinė lateralinė horizontali skenavimo plokštuma, RN – hipoechogeninė struktūra, apsupta hiperechogeninio subarachnoidinio tarpo ir hipoechogeninio kietojo dangalo.

Įtariant tinklainės arterijos užsikimšimą, atliekamas regos nervo (RN) galvutės tyrimas B režimu; nustačius hiperechogeninį taškinį požymį (angl. *spot sign*), išsaugomas vaizdas. Nenustačius taškinio požymio, įjungiamas spalvinis ir spektrinis režimai tinklainės arterijos ir venos greičiams registruoti, išsaugomas vaizdas, o matavimai atliekami vėliau.

Esant padidėjusio intrakranijinio spaudimo įtarimui, B režimu patikrinama, ar nėra paburkęs regos nervo diskas (4 pav., A) ir, išsivedus RN, išsaugomas vaizdas. RN dangalo diametro matavimai 3 mm už optinio disko atliekami vėliau (4 pav., B, C).



4 pav. Neuro-POCUS: transorbitalinė sonografija.

**Klausimas:** Ar ligonei su erkiniu encefalitu yra intrakranijinio spaudimo padidėjimo požymių?

**Atsakymas:** Taip, yra. Regos nervo (RN) disko paburkimas 1,1 mm (A), padidėjęs RN dangalo diameteras 6,6 mm (B). Po gydymo manitoliumi: RN paburkimas atslūgo, RN dangalo diameteras sumažėjo iki 6,0 mm (C).

## APTARIMAS

COVID-19 pandemijos metu taikant neuro-POCUS, laikantis saugumo reikalavimų, per trumpą laiką neinvaziniu būdu, nenaudojant radiacinės apšvitos, universaliu ultragarso aparatu gaunama vertinga informacija, kuri leidžia realiu laiku įvertinti kaklo, galvos bei akies kraujotaką ir nustatyti padidėjusio intrakranijinio spaudimo požymius. Ultragarso tyrimo duomenys praverčia tikslinant diagnozę, ligos priežastį ir koreguojant ligonio tyrimų bei gydymo planą.

Retrospektyvus Mao ir kt. tyrimo duomenimis, nustatyta, kad iš 214 Uhano miesto (Kinija) sergančiųjų COVID-19 (vidutinis amžius – 52,7 m.; vyrų – 40,7 %) su ūmiu kvėpavimo sutrikimo sindromu (angl. *acute respiratory distress syndrom*, ARDS) neurologiniai simptomai pasireiškė 36,6 % tiriamųjų. Sergamumas cerebrovaskulinėmis ligomis buvo daug didesnis sergantiesiems sunkia COVID-19 pneumonija, nei sergantiems lengva ir vidutinio sunkumo pneumonija (5,7 % vs 0,8 %) [17]. COVID-19 sergančius ligonius tiriant ultragarsu, nustatyta, kad POCUS pasižymi dideliu tikslumu, diagnozuojant pneumoniją [18]. Ūmių neurologinių susirgimų atveju, ypač didėjant insultų COVID-19 pandemijos metu, iškilę urgentinės neurosonologijos poreikis. Išsigijus naujos portabilios aparatūros, tobulėjant atlikimo technikai, atsirado galimybė taikyti neuro-POCUS kasdieniame neurologo darbe. Pristatytos klinikinės situacijos demonstruoja klinikinę neuro-POCUS vertę: šiuo tyrimu galima realiu laiku registruoti kaklo ir galvos smegenų arterijų kraujotaką, identifikuoti ne tik stenozinius pakitimus, bet ir širdies veiklos sutrikimus. Ligonius su vertebrobaziliniu insultu ir besikartojančiomis sinkopėmis po atliktos PA trombo aspiracijos ir selektyvios trombolizės neuro-POCUS metu buvo nustatyta liekamoji PA stenozė ir ekstrasistolės (2 pav.). Prieš tai atliktose EKG ritmo sutrikimų nebuvo nustatyta. Tikslinant insulto ir sinkopių genezę, atliktas paros Holterio monitoravimas, kurio metu registruoti grėsmingi širdies ritmo sutrikimai (3 pav.), ir skubiai implančiuotas dvikamerinis elektrokardistimulatorius. Ligonis išrašytas be parezių ir be ataksijos, sinkopės nesikartoję. Taigi, neuro-POCUS buvo diagnozuota ir urgentinė kardiologinė patologija. Pateikėme TOSS taikymo pandemijos metu pavyzdį, demonstruodami šio tyrimo vertę encefalito su smegenų edema atveju. IKS padidėjimo požymiai buvo nustatyti greituoju būdu tiesiog prie ligonio lovos, išvengiant galvos smegenų KT kartojimo su radiacine apšvita, ar kontaktinės okulisto apžiūros regos nervo disko edemai diagnozuoti.

Universalus POCUS tyrimas šiuo metu tiek Europoje, tiek visame pasaulyje įgauna išskirtinę vertę. Jungtinėse Amerikos Valstijose POCUS tyrimas, taikomas tiek stacionare, tiek ir ambulatorinėje grandyje, kaip skubi neinvazinė diagnostinė priemonė, diagnozuojant ne tik plaučių, griaučių, raumenų, pilvo organų ir kitas patologijas, ultragarso kontrolėje atliekant intervencines procedūras, pradėtas integruoti į medicinos mokyklų ir rezidentūros mokymo programas [19]. Visgi reikia pabrėžti, kad

POCUS tyrimo vertė, greitis ir tikslumas priklauso ne tik nuo turimos aparatūros kokybės, bet ir nuo atliekančio gydytojo patyrimo bei įgytos kompetencijos. COVID-19 pandemijos metu suspendavus mokymo procesą, į tai reikia atsižvelgti [20].

Apibendrinant, neuro-POCUS, atliekamas patyrusio sonoskopuotojo ir laikantis saugumo instrukcijų, yra neinvazinis, tikslus ir greitas ultragarsinis tyrimas, tinkamas ir rekomenduojamas COVID-19 pandemijos metu ūmių neurologinių būklių diagnostikai prie ligonio lovos.

## IŠVADOS

1. Atliekant neurosonologinius tyrimus, į kiekvieną tiriamąjį rekomenduojama žiūrėti kaip į potencialų COVID-19 ligonį, naudojant AAP pagal priimtą algoritmą ir laikantis nustatytų ultragarso aparato priežiūros taisyklių.
2. Siekiant mažinti COVID-19 plitimą, pandemijos metu skubius ir neatidėliotinus neurosonologinius tyrimus rekomenduojama atlikti prie ligonio lovos arba kuo arčiau esančioje patalpoje, o planinius neurosonologinius tyrimus atidėti.
3. Siekiant sumažinti ekspozicijos su potencialiu COVID-19 ligoniu laiką, pandemijos metu siūloma atlikti neuro-POCUS, taikant sutrumpintą tyrimo protokolą, tiksliai atsakant į konkretų klinikinį klausimą, sinchroniškai atliekant vaizdų įrašymą, o tolimesnę analizę ir matavimus atlikti vėliau, ne prie ligonio lovos.

## Literatūra

1. Mahajan A, Hirsch JA. Novel coronavirus: what neuroradiologists as citizens of the world need to know. *AJNR Am J Neuroradiol* 2020; 41(4): 552–4. <https://doi.org/10.3174/ajnr.A6526>
2. Zhou P, Yang XL, Wang XG, et al. A pneumonia outbreak associated with a new coronavirus of probable bat origin. *Nature* 2020; 579: 270–3. <https://doi.org/10.1038/s41586-020-2012-7>
3. Li B, Yang J, Zhao F, Zhi L, Wang X, Liu L, et al. Prevalence and impact of cardiovascular metabolic diseases on COVID-19 in China. *Clin Res Cardiol* 2020; 109: 531–8. <https://doi.org/10.1007/s00392-020-01626-9>
4. Fraser JF, Arthur AS, Chen M, Levitt M, Mocco J, Albuquerque FC, et al. Society of NeuroInterventional Surgery recommendations for the care of emergent neurointerventional patients in the setting of covid-19. *J Neurointerv Surg* 2020; 12: 539–41. <https://doi.org/10.1136/neurintsurg-2020-016098>
5. Moore S, Gardiner E. Point of care and intensive care lung ultrasound: a reference guide for practitioners during COVID-19. *Radiography* 2020; <https://doi.org/10.1016/j.radi.2020.04.005>
6. Valaikienė J. Neurosonologija: spalvinė duplexsonografija. In: Ultragarso diagnostika – 2000. Metodinių rekomendacijų ir straipsnių rinkinys: Vilnius, 2000; 24–34.

7. Jatužis D, Mameniškienė R, Tamošiūnas AE. Transkranijinė doplerografija neurologijoje ir neurochirurgijoje. Neurologijos seminarai 1998; 2(4): 36–45.
8. Valaikienė J, Tamošiūnas AE, Jatužis D, Budrys V, Parnauskienė R. Suaugusiųjų transkranijinė spalvinė duplexsonografija. Medicinos teorija ir praktika 1997; 3(11): 14–8.
9. Valaikienė J, Jatužis D. Transorbitalinės spalvinės sonografijos klinikinis pritaikymas neurologijoje. Neurologijos seminarai 2017; 21(71): 5–9.
10. Valaikienė J, Jatužis D. Kaklo ir galvos kraujagyslių ultragarsinės diagnostikos metodika. Metodinė mokymo priemonė (atnaujintas ir papildytas leidimas). Vilniaus universiteto leidykla, 2018.
11. ESNCH Guidance for neurosonology laboratories during COVID-19 pandemic. Available from: <https://esnch.org/esnch-guidance-for-neurosonology-laboratories-during-covid-19-pandemic/>
12. Management Group of the Scientific Panel on Neurosonology Recommendations during Covid-19 pandemic. Available from: <https://www.eanpages.org/2020/04/09/management-group-of-the-scientific-panel-on-neurosonology-recommendations-during-covid-19-pandemic/>
13. WFUMB Position Statement: How to perform a safe ultrasound examination and clean equipment in the context of COVID-19. Available from: <https://www.journals.elsevier.com/ultrasound-in-medicine-and-biology/covid-19-special-collection/wfumb-position-statement-safe-ultrasound-covid-19>
14. Centers for Disease Control. Interim infection prevention and control recommendations for patients with suspected or confirmed coronavirus disease 2019 (COVID-19) in healthcare settings. 2020. Available from: <https://www.cdc.gov/coronavirus/2019-ncov/hcp/infection-control-recommendations.html>
15. Centers for Disease Control. Cleaning and Disinfection for Community Facilities. Interim Recommendations for U.S. Community Facilities with Suspected/Confirmed Coronavirus Disease 2019 (COVID-19). Available from: <https://www.cdc.gov/coronavirus/2019-ncov/community/organizations/cleaning-disinfection.html>
16. US EPA. List N: Disinfectants for Use Against SARS-CoV-2. Available from: <https://www.epa.gov/pesticide-registration/list-n-disinfectants-use-against-sars-cov-2-covid-19>
17. Mao L, Jin H, Wang M, Hu Y, Chen S, He Q, et al. Neurologic manifestations of hospitalized patients with coronavirus disease 2019 in Wuhan, China. JAMA Neurol 2020; 77(6): 683–90. <https://doi.org/10.1001/jamaneurol.2020.1127>
18. Buonsenso D, Piano A, Raffaelli F, Bonadia N, de Gaetano Donati K, Franceschi F. Point-of-care lung ultrasound findings in novel coronavirus disease-19 pneumoniae: a case report and potential applications during COVID-19 outbreak. Eur Rev Med Pharmacol Sci 2020; 24(5): 2776–80. [https://doi.org/10.26355/eurrev\\_202003\\_20549](https://doi.org/10.26355/eurrev_202003_20549)
19. Arnold MJ, Jonas CE, Carter RE. Point-of-care ultrasonography. Am Fam Physician 2020; 101(5): 275–85.
20. Kim DJ, Jelic T, Woo MY, Heslop C, Olszynski P. Just the facts: recommendations on point-of-care ultrasound use and machine infection control during the coronavirus disease 2019 pandemic. CJEM 2020; 1–5. <https://doi.org/10.1017/cem.2020.364>

**J. Valaikienė**

**URGENT NEUROSONOLOGICAL EXAMINATIONS DURING COVID-19 PANDEMIC**

**Summary**

The pandemic of coronavirus disease 2019 forced to create urgent medical safety diagnostic protocols to limit the spread of this deadly infection. The article presents indications, safety requirements, techniques, and clinical examples of neurological point-of-care ultrasonography, or neuro-POCUS. The importance and limitations of the neuro-POCUS are discussed.

**Keywords:** POCUS, ultrasound, COVID-19 pandemic, urgent diagnostics, color duplex sonography, stroke.

Gauta:  
2020 05 05

Priimta spaudai:  
2020 06 07