

Klajoklio nervo krūtininės dalies neurilemoma: klinikinis atvejis

Neurilemoma of intrathoracal vagal nerve: clinical case

Renatas Aškinis^{1, 2}, Arnoldas Krasauskas¹, Sigitas Zaremba¹, Saulius Cicėnas^{1, 2}

¹ *Vilniaus universiteto Onkologijos institutas, I-asis onkochirurgijos skyrius, Santariškių g. 1, LT-08661 Vilnius*

² *Vilniaus universiteto Medicinos fakultetas, M. K. Čiurlionio g. 21, LT-03101 Vilnius*
El. paštas: raskinis@yahoo.com

¹ *Vilnius University, Institute of Oncology, Ist Department of Surgical Oncology, Santariškių Str. 1, LT-08661 Vilnius, Lithuania*

² *Vilnius University, Faculty of Medicine, M. K. Čiurlionio Str. 21, LT-03101 Vilnius, Lithuania*
E-mail: raskinis@yahoo.com

Neurilemoma – periferinių nervų dangalų auglys. Jis auga lėtai ir pradžia dažniausiai būna besimptomė. Pasiekęs kritinį dydį auglys, priklausomai nuo atsiradimo vietos, pasireiškia spaudimo į aplinkinius organus klinika. Neurilemomos dažniausiai atsiranda galūnėse 30–50 gyvenimo metais nepriklausomai nuo lyties. Klajoklio nervo neurilemoma yra nedažna patologija, o krūtininės klajoklio nervo dalies neurilemoma pasitaiko itin retai. Diagnozuojant svarbiausi yra radiologiniai tyrimo metodai. Gydymas – chirurginis auglio pašalinimas. Pateikiame krūtininės klajoklio nervo dalies neurilemomos, nustatytos 39 metų moteriai, klinikinį atvejį. Auglys aptiktas radiologiniais tyrimais (krūtinės rentgeno, kompiuterinės tomografijos ir tarpuplaučio magnetinio branduolių rezonanso), pašalintas naudojant vaizdo torakoskopinę (VATS) metodiką. Diagnozė galutinai patvirtinta histologiniu tyrimu. Aštuntą parą po operacijos ligonė išrašyta į namus.

Reikšminiai žodžiai: neurilemoma, klajoklis nervas, operacija

Neurilemoma is a tumour of peripleurical nervous tissues. It grows slowly and has an asymptomatic manifestation. During tumour enlargement, depending on localisation, clinical symptoms appear because of the tumour pressure to the surrounding tissues. Mostly neurilemomas appear in extremities of patients aged 30–50 years. *N. vagus* neurilemoma is a very rare disease. The diagnosis is made using radiology. The treatment is surgical removal. We present a clinical case of intrathoracal *n. vagus* neurilemoma in a 39-year-old woman. The diagnosis was made using radiological findings (chest X-ray, chest CT, and the MRI of the mediastinum). The removal of the tumour was made by VATS. The diagnosis was proved morphologically. After 8 days, the patient was discharged from the hospital.

Key words: neurilemoma, vagal nerve, operation

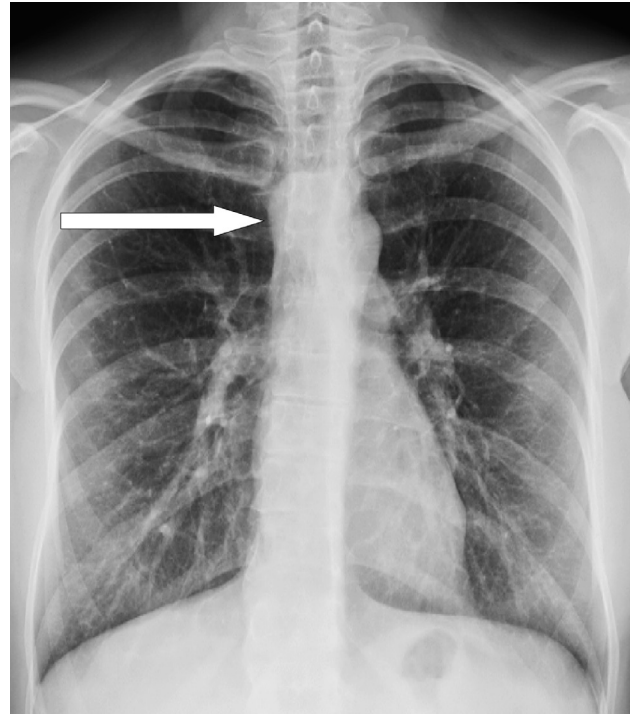Ivadas

Neurilemoma – tai periferinių nervų dangalų auglys, augantis lėtai, paprastai esantis su kapsule. Neurilemosos pradžia dažniausiai būna besimptomė. Tik pasiekę kritinį dydį augliai pasireiškia spaudimo į kitas anatomicines vietas simptomais, kurie priklauso nuo auglio atsiradimo vietos. Šie augliai gali atsirasti bet kuriame periferiniame nerve, dažniausiai galūnėse [1]. Auglių supiktybėjimas – nebūdinga ligos eiga. Dažniausiai atsiranda 30–50 gyvenimo metais nepriklausomai nuo lyties [5]. Reta patologija yra klajoklio nervo neurilemoma, kuri gali būti intrakranijinėje, kaklinėje bei krūtininėje šio nervo dalyse [1]. Ypač reta patologija yra krūtininės klajoklio nervo dalies neurilemosos, pasitaikančios 1–5 % atvejų. Diagnozuojama radiologiniais tyrimais: rentgeno, kompiuterinės tomografijos, magnetinio branduolių rezonanso, rečiau – ultragarsiniu tyrimu. Gydymas – chirurginis auglio pašalinimas [2]. Pateiksime retą klajoklio nervo krūtininės dalies auglio, nustatyto 39 metų moteriai, chirurginio gydymo atvejį.

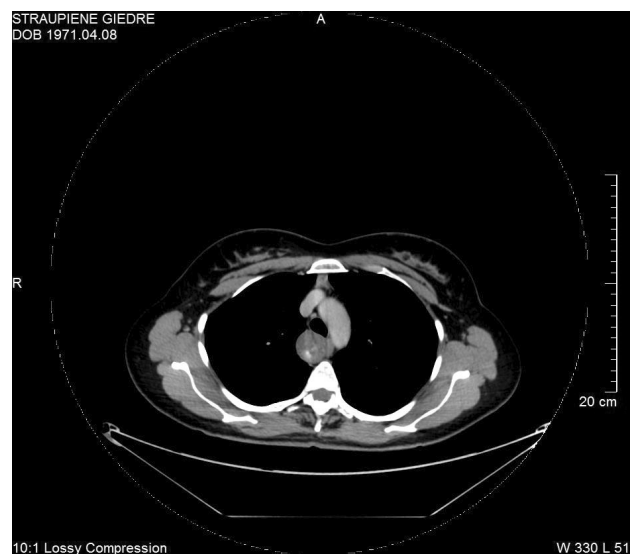
Klinikinis atvejis

Į VUOI atvykusi 39 metų moteris skundėsi nepastoviu kosuliu ir buvo hospitalizuota į Pirmojo onkochirurgijos skyriaus Krūtinės chirurgijos ir onkologijos poskyrį. Prieš mėnesį iki atvykdamą ligonė profilaktiškai tikrinosi sveikatą (tuo metu kaip tik ir atsirado nepastovus kosulys). Atlikus krūtinės rentgenologinį tyrimą (1 pav.), nustatytas tumoras užpakaliniame viršutiniame dešiniame tarpuplaučyje. Stacionare atlikus papildomus tyrimus – fibrobronchoskopiją ir fibroezofagogastroduodenoskopiją, jokių onkologinių pokyčių nerasta, vidaus organų sonoskopiniu tyrimu nustatytas tik lėtinis autoimuninis tiroiditas, atlikus magnetinio branduolių rezonanso tyrimą konstatuotas su lykine vena susijęs tarpuplaučio darinys (diferencijuotinas nuo ganglioneuromos ir lykinės venos aneurizmos), kompiuterinės tomografijos būdu (2 pav.) rastas užpakalinio viršutinio tarpuplaučio navikas, spaudžiantis trachėją ir stemplę, be matomų peraugimo ar išplitimo požymių (diferencijuotinas nuo cistos, lykinės venos apkalkėjusios aneurizmos, teratomos, ganglioneuromos). Ligonei atlikta dešinė vaizdo torakoskopija, kuri leido konstatuoti užpakalinio viršutinio tarpuplaučio auglį, esantį šalia lykinės ve-

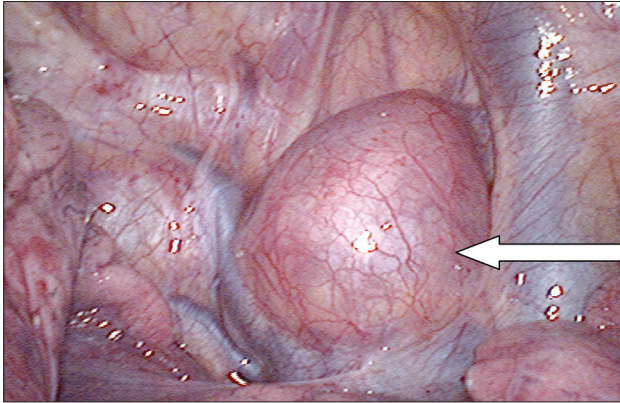
nos ir neturintį ryšio su ja (3 pav.). Auglys pašalintas naudojant vaizdo torakoskopinę techniką (VATS) (4 pav.): atskirtas nuo aplinkinių struktūrų harmoniniu skalpeliu, jo kojytė perspausta ir iš krūtinės laštos pašal-



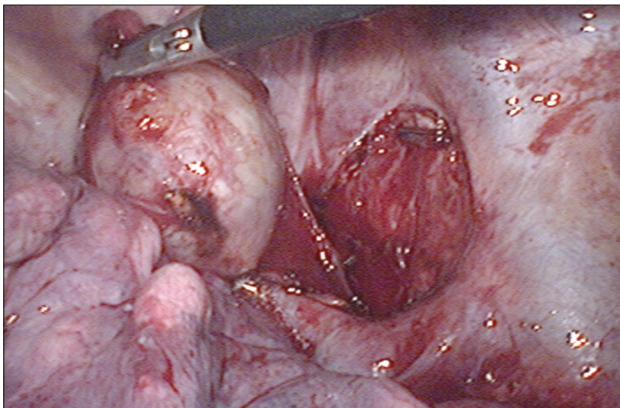
1 pav. Priekinė krūtinės rentgenograma. Tarpuplaučio tumoras dešinėje pažymėtas rodykle



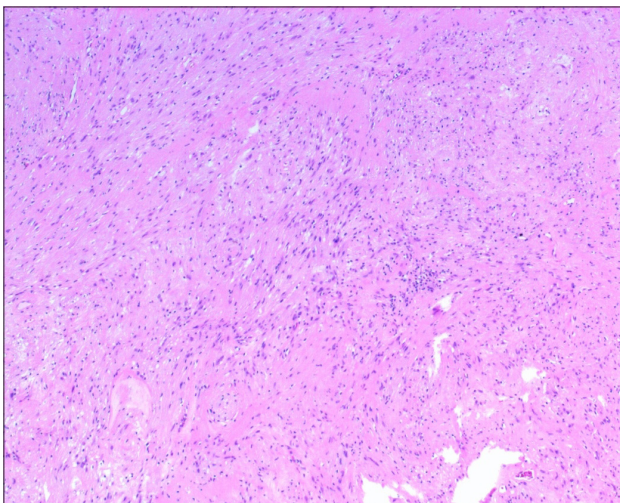
2 pav. Krūtinės KT. Užpakalinio viršutinio dešinio tarpuplaučio tumoras pažymėtas rodykle



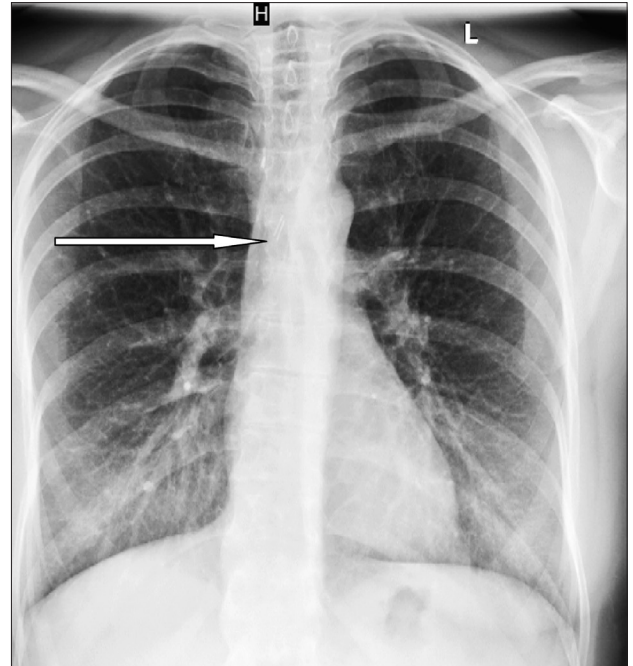
3 pav. Auglys viršutinės tuščiosios ir lykinės venų sandūroje



4 pav. Naudojant VATS metodiką šalinamas auglys



5 pav. Naviką formuoja hialinizuota stroma su įvairaus ląstelinumo zonomis iš ištiesusių ląstelių su pailgiais, smailėjančiais, kiek lenktais branduoliais



6 pav. Priekinė krūtinės rentgenograma. Rodykle pažymėtos buvusio auglio guolyje esančios perspaudimo kabutės

lintas praplatinus vieną iš troakarų angų. Histologinio tyrimo atsakymas – neurilemoma, radikalus pašalinimas (5 pav.). Pooperacinių komplikacijų nebuvo. Esant sklandžiai eigai, šestą pooperacinę parą iš dešinės pleuros ertmės pašalinti drenai. Rentgeno tyrimu neradus turinio pleuros ertmėse (6 pav.), aštuntą pooperacinę parą patenkinamos būklės ligonė iš stacionaro išleista gydytis ambulatoriškai.

Diskusija

Pateiktas retas klajoklio nervo krūtininės dalies neurilemomos atvejis leidžia spręsti, kad šios lokalizacijos auglio kilmės negalima iki operacijos tiksliai nustatyti įprastais tyrimo metodais. Auglys patikslintas tik operacijos radiniais ir histologinio tyrimo išvada. Iki operacijos atlikti tyrimai krūtininės klajoklio nervo dalies neurilemoma leido diferencijuoti nuo lykinės venos aneurizmos, cistos, teratomos. Literatūros apie klajoklio nervo neurilemomas nėra daug, o klajoklio nervo krūtininės dalies neurilemomos atvejo neaprašė niekas. Ruošiantis operacijai iškykla klausimas, kokį operacijos būdą rinktis. E. Shunsuke duomenimis, renkama

arba atvira operacija (sternotomija, šoninė torakotomija, nugarinė torakotomija), arba vaizdo torakoskopinė operacija; pirmenybė vienam ar kitam metodui teikiama atsižvelgiant į auglio dydį ir lokalizaciją bei chirurgo patirtį [2]. Mūsų atveju auglys buvo 3,8 x 3,0 x 2,5 cm dydžio, jo kilmė iki operacijos nebuvo aiški, todėl pasirinkta vaizdo torakoskopinė operacijos technika. Nervo funkcijos išsaugojimas po neurilemos pašalinimo yra reikšminga problema. Siekiant išsaugoti nervo funkciją, turi būti naudojama mikrochirurginė technika auglį išlukštenant bei paliekant nervinį kamieną [3]. Mūsų atveju tokia taktika nepasirinkta dėl operacijos traumiškumo ir menkos nervo kamieno išsaugojimo naudos, nes kairysis klajoklis nervas yra sveikas ir kompensuoja prarastą dešiniojo klajoklio nervo funkciją. Minėto auglio gydymas yra tik chirurginis. Jei auglys pašalinamas neradikalai, išlieka atkryčio gali-

mybė, todėl gydymas turi būti radikalus, nors gali būti prarastos kai kurių nervų funkcijos. M. G. Chiofalo nurodo, kad prieš operaciją, net jei patologija yra kakle, adatinė biopsija diagnozei patvirtinti nėra tikslinga dėl auglio glaudaus ryšio su stambiosiomis kraujagyslėmis [4]. Mūsų aprašytas auglys buvo diferencijuojamas nuo lykinės venos aneurizmos, todėl priešoperacinė punkcinė biopsija nebuvo atlikta dėl didelio stambiųjų kraujagyslių pažeidimo pavojaus.

Išvados

1. Radiologiniai tyrimo metodai yra svarbiausi diagnozuojant ir diferencijuojant tarpuplaučio auglius.
2. Neurilemoma gydoma tik chirurginiu būdu. Siekiant išvengti ligos atkryčio, auglį būtina pašalinti radikalai.
3. Pageidaujama išsaugoti nervo funkciją.

LITERATŪRA

1. Pauliukas P, Bičkuvienė I. Retas klajoklio nervo neurilemos atvejis. *Neurologijos seminarai* 2001; 3(13): 103–106.
2. Shunsuke Endo, Fumio Murayama, Shin-ichi Otani, Kenji Tetsuka, Tsuyoshi Hasegawa, Yukio Sato, Yasunori Sohara. *Alternative Surgical Approaches for Apical Neurinomas: A Thoracoscopic Approach*. *General Thoracic*, 2005.
3. Adem Karatas, Mete Duren, Kagan Karabulut, Husrev Hatemi, Guler Iurkes Ates, Serdar Giray. Nerve vagus schwannoma. *Endocrine Abstracts* (2008) 16 P275.

4. Chiofalo MG, Longo F, Marone U, Franco R, Petrillo A, Pezzullo L. Cervical vagal schwannoma. A case report. *Acta Otorhinolaryngol Ital* 2009 Febr; 29(1): 33–35.
5. Claudio Gilberto Yuji Nakano, Luiz Claudio Bosco Massarollo, Erivelto Martinho Volpi, Jose Geraldo Barbosa Junior, Vitor Arias, Rubens Yassuzo Ykko Ueda. Ancient schwannoma of the vagus nerve, resection with continuous monitoring of the inferior laryngeal nerve. *Bras Otorrinolaringol* 2008 Mar/Apr; 74 (2).