

# Stambiųjų kraujagyslių transpozicija: Vilniaus universiteto ligoninės Santariškių klinikų Širdies chirurgijos centro pastarųjų penkerių metų patirtis

## Transposition of the great arteries: the last 5-year experience of the Vilnius University Hospital Santariškių Clinics Heart Surgery Center

Karolis Jonavičius<sup>1</sup>, Artūras Lipnevičius<sup>2</sup>, Virgilijus Lebetkevičius<sup>1,2</sup>,  
Vytautas Sirvydis<sup>1,2</sup>, Virgilijus Tarutis<sup>1,2</sup>

<sup>1</sup> Vilniaus universitetas, Medicinos fakultetas, M. K. Čiurlionio g. 21, LT-03101 Vilnius

<sup>2</sup> Vilniaus universiteto ligoninės Santariškių klinikų Širdies chirurgijos centras, Santariškių g. 2, LT-08661 Vilnius  
El. paštas: karolismd@gmail.com

<sup>1</sup> Vilnius University, Faculty of Medicine, M. K. Čiurlionio Str. 21, LT-03101 Vilnius, Lithuania

<sup>2</sup> Cardiac Surgery Centre of Vilnius University Hospital “Santariškių Clinics”, Santariškių Str. 2, LT-08661 Vilnius, Lithuania  
E-mail: karolismd@gmail.com

---

### Įžanga / tikslas

Straipsnio tikslas – apžvelgti stambiųjų kraujagyslių transpozicijos chirurginio gydymo Vilniaus universiteto Medicinos fakulteto Širdies ir kraujagyslių ligų klinikoje ir Vilniaus universiteto ligoninės Santariškių klinikų Širdies chirurgijos centre 2007–2013 metų rezultatus.

### Ligoniai ir metodai

Atlikta retrospektyvi visų ligonių, operuotų dėl D-stambiųjų kraujagyslių transpozicijos 2007 m. sausio–2013 m. spalio mėn., ligos istorijų analizė. Visiems ligoniams buvo atlikta anatominė ydos korekcija – arterijų sukeitimo (*Jatene*) operacija.

### Rezultatai

Ankstyvuojų pooperaciniu laikotarpiu nuo širdies nepakankamumo mirė vienas ligonis. Ankstyvas pooperacinis tirtų ligonių mirštamumas siekia 2,9 %. Iš karto po operacijos nustatyti 3 (9,1 %) nedidelio laipsnio aortos vožtuvo nesandarumo atvejai, nė vienam ligoniui nepasitaikė plautinio kamieno vožtuvo patologijos. Kitos ankstyvosios pooperacinės komplikacijos: kraujavimas, žaizdos infekcija ir inkstų funkcijos nepakankamumas, sėkmingai gydytos. Vėlyvuojų laikotarpiu po pakartotinės operacijos (dešiniojo skilvelio infundibulektomijos ir dvikryptės *Glenn* jungties suformavimo dėl nustatytos povožtuvinės plautinio kamieno stenozės) nuo kilusios pneumonijos ir sepsinio šoko mirė vienas ligonis (3 %). Septyniems ligoniams (21,8 %) nustatytas aortos vožtuvo nesandarumas (5 (15,6 %) – I laipsnio aortos vožtuvo nesandarumas, 2 (6,2 %) – I–II laipsnio), o dviem (6 %) – plautinio kamieno vožtuvo nesandarumas (1 (3 %) – I laipsnio plautinio kamieno vožtuvo nesandarumas, 1 (3 %) – II laipsnio). Bendras operuotų ligonių 5 metų išgyvenamumas sudaro 94 %.

## Išvados

Santariškių klinikose pasiekti geri ankstyvieji ir vėlyvieji stambiųjų kraujagyslių transpozicijos gydymo rezultatai. Ligoniai, turintys aortos vožtuvo nesandarumą, turėtų būti stebimi dėl galimo ydos progresavimo. Be to, duomenų kaupimas ir patirties analizė svarbūs, kad gerėtų gydymo rezultatai.

**Reikšminiai žodžiai:** stambiųjų kraujagyslių transpozicija, arterijų sukeitimo operacija, *Jatene* operacija, įgimtos širdies ydos.

## Background / objective

The main goal of the study was to review our experience in treating patients with a D-transposition of great arteries in 2007–2013 at the Vilnius University Faculty of Medicine Clinic of Cardiovascular Diseases and the Vilnius University Hospital Santariškių Clinics Heart Surgery Center.

## Patients and methods

We have reviewed 34 patients who underwent an arterial switch operation in January 2007 – October 2013 at our center. Complete anatomical repair – arterial switch (*Jatene*) procedure – was performed in all cases.

## Results

One patient died from heart failure short after surgery. The postoperative mortality was 2.9%. The postoperative complications included bleeding, wound infection, and renal failure, and were treated successfully. In 3 (9.1%) patients, in the early postoperative period echocardiographically a trivial or slight aortic valve insufficiency was found. No pulmonary valve pathology was noted. During the follow-up period, one patient underwent a reoperation (right ventricle infundibulectomy and a bidirectional Glenn operation) due to a subvalvular pulmonary stenosis. This patient died of pneumonia and septic shock. The periodic echocardiographic investigation revealed that the number of aortic valve insufficiency (7 patients, 21.8%) slightly increased: 5 (15.6%) patients had a mild and 2 (6.2%) a mild-moderate aortic valve regurgitation. Two (6 %) instances of pulmonary valve insufficiency, 1 case (3%) of mild pulmonary valve insufficiency and 1 (3%) mild-moderate case were found. The cumulative survival rate of our patients was 94% for 5 years.

## Conclusions

We have achieved good early and late postoperative results in treating patients with a D-transposition of the great arteries. Patients with aortic valve insufficiency should be followed for the further evaluation of the aortic valve function. Besides, our study has shown that the data collection and a routine analysis of patient treatment experience are necessary to achieve better results.

**Key words:** transposition of the great arteries, arterial switch operation, *Jatene* operation, congenital heart defects

## Įvadas

Stambiųjų kraujagyslių transpozicija (SKT) – įgimta širdies yda, susiformuojanti embriogenozės metu. Jai būdinga diskordantinė ventrikuloarterinė jungtis, tai yra aorta susijungusi su dešiniuoju skilveliu, o plautinis kamienas – su kairiuoju. Esant šiai ydai susidaro du nesusisiekiantys kraujo apytakos ratai. Ši yda yra nesuderinama su gyvybe, jei nėra jungčių tarp kraujo apytakos ratų. Tai gali būti atvira ovalioji anga, atviras arterinis latakas, prieširdžių arba skilvelių pertvaros defektas. Užsidarant Botalo latakui ir esant nepakankamam kraujo maišymuisi per ovaliąją angą, ligonio būklė sparčiai blogėja dėl progresuojančios hipoksijos. Siekiant stabilizuoti ligonio būklę prieš operaciją atviras arterinis latakas dažniausiai palaikomas prostaglandinų infuzija, o prieširdžių pertvaros defektas gali būti padarytas arba išdidintas atliekant balioninę septostomiją, vadinamąją *Rashkind* procedūrą. Be to, visiems ligoniams dėl blogos prognozės stambiųjų

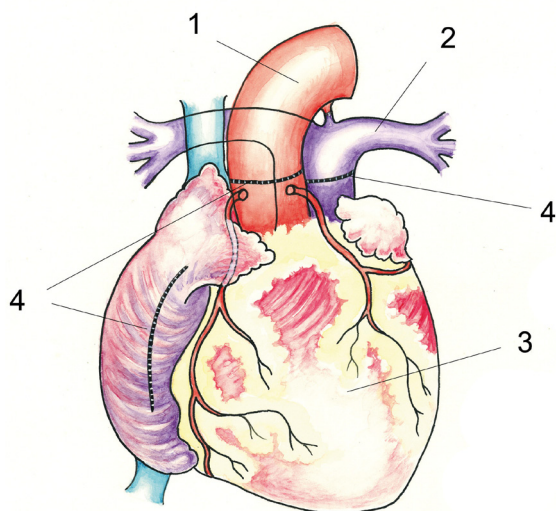
kraujagyslių transpozicija turi būti koreguojama naujagimystėje arba ankstyvoje kūdikystėje.

1950 metų viduryje buvo keli nesėkmingi bandymai atlikti arterijų sukeitimo operaciją [1–3], todėl SKT turintiems ligoniams buvo atliekamos korekcijos prieširdžių lygyje. Taip buvo atkuriamą fiziologinę kraujotaką, tačiau sisteminio skilvelio vaidmenį atlikdavo dešinysis skilvelis (DS). Nuo 1957 m. išpopuliarėjo *Senning* operacija, kai kraujotaka buvo nukreipiama iš dešiniojo prieširdžio į kairįjį skilvelį ir iš kairiojo prieširdžio į DS panaudojant tik natyvinius prieširdžių audinius [4], o 1963 metais *Mustard* pasiūlė savo operaciją, kur kraujui nukreipti buvo naudojamas perikardo lopas [5]. Šios operacijos išgelbsti ligonio gyvybę, tačiau ilgainiui dėl DS dekomensacijos daliai ligonių išsivysto širdies nepakankamumas.

1975 metais brazilų chirurgas *Jatene* [6] pirmasis sėkmingai atliko arterijų sukeitimo operaciją. Šios technškai sudėtingos procedūros metu atkuriamą normalią

stambiųjų kraujagyslių ir vainikinių arterijų anatomija. Standartinės *Jatene* operacijos metu virš vožtuvo perkerpama aorta ir plautinis kamienas. Iškerpamos vainikinių arterijų žiotys ir jos perkeliamos į neoaortos šaknį. Neoplautinis kamienas rekonstruojamas autoperikardo lopu. *Lecompte* ir kiti [7] patobulino *Jatene* retranspozicijos techniką, pasiūlydami ištraukti nupjautos aortos

distalinį galą pro plautinio kamieno bifurkaciją ir užkišti jį užpakaliau plautinio kamieno. Tai palengvino atlikti abi stambiųjų kraujagyslių jungtis. Prieširdžių pertvaros defektas užsiuvas per pjūvį dešiniajame prieširdyje. Pagrindinis operacijos sunkumas yra perkelti vainikines arterijas taip, kad nesutriktų vainikinė kraujotaka. Idealiai abi vainikinės arterijos turėtų išeiti iš skirtingų aortos sinusų, tačiau dėl didelio skaičiaus įvairių vainikinių arterijų anomalijų ši operacija gali būti labai sudėtinga. Vis dėlto šiuo metu arterijų sukeitimo operacija laikoma pagrindiniu SKT gydymo metodu.

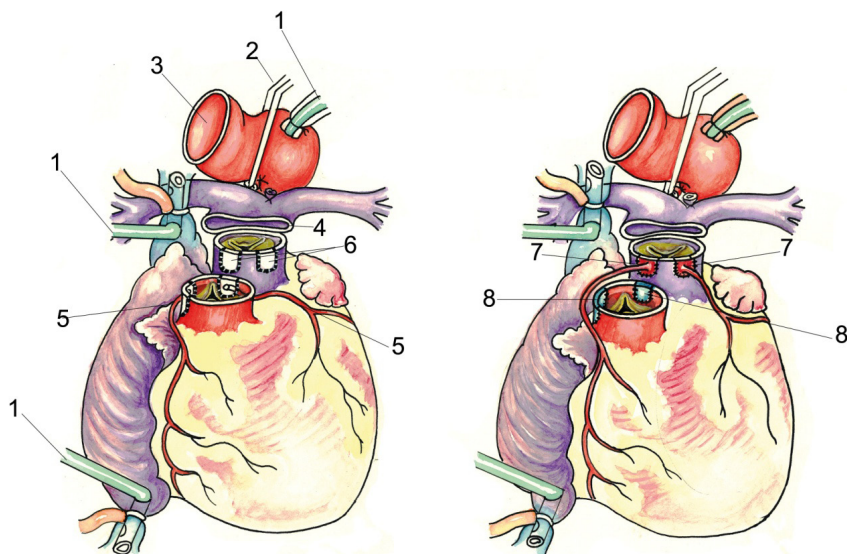


**1 pav.** Stambiųjų kraujagyslių transpozicija. Vaizdas prieš operaciją (O. Barisaitės piešinys): 1 – aorta, 2 – plautinis kamienas, 3 – dešinysis skilvelis, 4 – pjūvių vietos

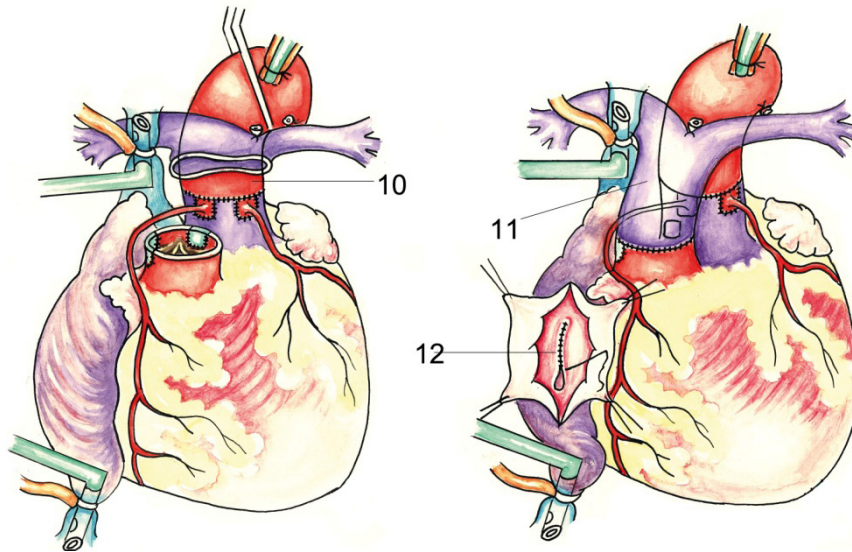
### Ligoniai ir metodai

Retrospektyviai buvo išanalizuoti ligoniai, kuriems 2008 m. sausį– 2013 m. spalį buvo atlikta *Jatene* operacija Vilniaus universiteto ligoninės Santariškių klinikų (VUL SK) Širdies chirurgijos centre dėl D-stambiųjų kraujagyslių transpozicijos. Į tyrimą įtraukti visi 34 ligoniniai – 18 (52,9 %) berniukų ir 16 (47,1 %) mergaičių.

Surinkti duomenys apie ligonių amžių ir svorį prieš operaciją, hospitalizacijos trukmę. Priešoperacinio echokardiografinio tyrimo metu įvertinta vainikinių arterijų anatomija (galutinė vainikinių arterijų anatomija pagal Leideno konvencijos klasifikaciją patikslinta operacijos metu), aortos vožtuvo morfologija ir nustatytos greutinės širdies ydos. Taip pat pažymėti duomenys apie *Rashkind* septostomiją, taikytą kai kuriems ligoniams prieš operaciją.



**2 pav.** Arterijų sukeitimo operacijos I etapas (O. Barisaitės piešinys): 1 – dirbtinės kraujo apytakos kaniulės, 2 – aortos užspaudimas, 3 – nupjauta aorta, 4 – nupjautas plautinis kamienas, 5 – vainikinės arterijos – jų žiotys paruoštos išpjauti iš aortos, 6 – paruoštos angos plautiniame kamienne, 7 – vainikinių arterijų žiotys, įsiūtos į plautinį kamieną, 8 – vainikinių arterijų žiočių angos, užlopytos perikardo lopeliais



**3 pav.** Arterijų sukeitimo operacijos II etapas (O. Barisaitės piešinys): 10 – aorta užkišta už plaučių arterijos bifurkacijos ir susiūta su plautiniu kamieniu, 11 – plautinio kamieno distalinis galas susiūtas su kylančiosios aortos proksimaliniu galu, 12 – užsiūtas prieširdžių pertvaros defektas

Vilniuje darytų operacijų technika vaizduojama 1–3 paveiksluose. Ji atitiko originalią *Jatene* techniką su *Lecompte* manevru. Peržiūrėjus operacijų protokolus surinkti šie duomenys: aortos perspaudimo, dirbtinės kraujo apytakos, reperfuzijos laikas, įvertintos ankstyvosios pooperacinės komplikacijos. Pooperacinio echokardiografinio tyrimo metu įvertintas aortos vožtuvo sandarumas.

Visi operuoti ligoniai stebimi, jų būklė ir širdies funkcija vertinama atliekant transtorakalinę echokardioskopiją kas du tris mėnesius pirmus šešis mėnesius po operacijos, o vėliau – kas pusę metų. Jos metu vertinama: kairiojo skilvelio funkcija, išmetimo frakcija, aortos vožtuvo sandarumas, plautinio kamieno vožtuvo sandarumas bei stenozė. Taip pat surinkti duomenys apie papildomas kardiochirurgines procedūras, atliktas vėlyvuojų pooperaciniu laikotarpiu. Duomenų statistinė analizė atlikta *MS Excel 2010* ir *SPSS v17* programomis.

Tyrimo duomenys palyginti su ankstesnių metų stambiųjų kraujagyslių transpozicijos gydymo VULSK Širdies chirurgijos centre duomenimis [8] bei užsienio klinikų rezultatais [9–23].

## Rezultatai

### *Priešoperaciniai duomenys*

Bendri priešoperaciniai duomenys pateikiami 1-oje lentelėje. 2008–2013 m. spalį VUL SK Širdies chirur-

gijos centre dėl stambiųjų kraujagyslių transpozicijos operuoti 34 ligoniai, iš jų 20 ligonių buvo diagnozuota paprastoji SKT forma, septyniems ligoniams SKT buvo kartu su skilvelių pertvaros defektu, dviem – SKT kartu su *Taussig–Bing* anomalija, dviem – kartu SKT ir skilvelių pertvaros defektu nustatyta aortos lanko hipoplazija ir koarktacija. Prieš operaciją 13 vaikų (38,2 %) atlikta *Rashkind* septostomija. Vidutinis amžius operacijos metu buvo  $37 \pm 110$  paros, svoris –  $3,8 \pm 1,44$  kg. Normalus vainikinių arterijų anatomijos variantas nustatytas 24 (70,6 %) ligoniams. 10 atvejų (29,4 %) rasta anomali vainikinių arterijų eiga. Dviem vaikams nustatyta intramuralinė vainikinių arterijų eiga. Prieš operaciją visų ligonių aortos ir plautinio kamieno vožtuvai buvo sandarūs.

### *Operacijos duomenys*

Operacijos metu dirbtinė kraujo apytaka vidutiniškai truko  $216 \pm 77$  minutes. Aorta buvo perspausta vidutiniškai  $135 \pm 31$  minutę. Reperfuzija vidutiniškai truko  $64 \pm 42$  min. (žr. 2 lentelę).

### *Ankstyvasis pooperacinis laikotarpis*

Ankstyvuojų pooperaciniu laikotarpiu vienas ligonis mirė nuo širdies nepakankamumo. Ankstyvas pooperacinis mirštamumas sudaro 2,9 %. Pooperacinės komplikacijos: 2 vaikams prasidėjo kraujavimas, dėl

**1 lentelė.** Priešoperaciniai ligonių duomenys

Bendrasis požymis	Specialusis požymis	Skaičius (%)
Lytis	Berniukai	18 (52,9 %)
	Mergaitės	16 (47,1 %)
Amžius operacijos metu		37 ± 110 paros (4–650 paros)
Svoris prieš operaciją		3,8 ± 1,44 kg (2,9–11,3 kg)
Hospitalizacijos trukmė		23 ± 8 paros (5–43 paros)
Prieš operaciją atlitkos <i>Rashkind</i> septostomijos		13 (38,2)
Vainikinių arterijų anatomija*	1LCX 2R**	24 (70,6 %)
	1L 2RCX	5 (14,7 %)
	2LCXR	3 (8,8 %)
	1LR 2CX	2 (5,9 %)
Papildomos anomalijos	Šaka į dešiniojo skilvelio infundibulinę dalį iš pirmojo sinuso	2 (5,9 %)
Aortos vožtuvo morfologija	Dviburis	1 (2,9 %)
	Triburis	33 (97,1 %)
Aortos vožtuvo nesandarumas prieš operaciją		0 (0 %)
Plautinio kamieno vožtuvo nesandarumas prieš operaciją		0 (0 %)
Transpozicijos tipas	Paprasta SKT forma	20 (58,8 %)
	SKT + SPD	7 (20,6 %)
	SKT + <i>Taussig–Bing</i> anomalija	5 (14,7 %)
	SKT + SPD + AoKo + Ao lanko hipoplazija	2 (5,9 %)

\* Vainikinių arterijų anatomija nurodyta pagal Leideno konvencijos klasifikaciją: 1 – dešinysis vainikinis aortos antis, 2 – kairysis vainikinis aortos antis, L – priekinė nusileidžiančioji šaka, CX – juosiančioji šaka, R – dešinioji vainikinė arterija.

\*\* Normali vainikinių arterijų anatomija esant stambiųjų kraujagyslių transpozicijai.

SKT – stambiųjų kraujagyslių transpozicija, SPD – skilvelių pertvaros defektas, AoKo – aortos koarktacija, Ao – aortos.

**2 lentelė.** Operaciniai ligonių duomenys ir pooperacinės komplikacijos

Bendrasis požymis	Specialusis požymis	Skaičius (%)
Dirbtinės kraujo apytakos laikas		216 ± 77 min. (144–509 min.)
Aortos perspaudimo laikas		135 ± 31 min. (94–242 min.)
Reperfuzijos laikas		64 ± 42 min. (27–224 min.)
Ankstyvas pooperacinis mirštamumas		1 atvejis (2,9 %)
Pooperacinės komplikacijos	Kraujavimas, kai reikėjo atlikti retorakotomiją	2 (6,1 %)
	Žaizdos infekcija (virš krūtinkaulio)	2 (6,1 %)
	Inkstų funkcijos nepakankamumas	3 (9,1 %)

kurio atlikta retorakotomija; žaizdos infekcija (virš krūtinkaulio) buvo nustatyta 2 ligoniams, 3 ligoniai gydyti peritonine dialize dėl inkstų funkcijos nepakankamumo. Atlikus pooperacinę echokardiografinę tyrimą, 3 ligoniams rastas neoortos vožtuvo nesandarumas: dviem

**3 lentelė.** Pooperacinis aortos vožtuvo nesandarumas

Požymis	Skaičius (%)
Nėra	30 (90,9 %)
I laipsnio	2 (6,1 %)
I–II laipsnio	1 (3 %)

(6,1 %) ligoniams – I laipsnio nesandarumas, 1 (3 %) ligoniui – I–II laipsnio nesandarumas (žr. 3 lentelę). Nė vienam ligoniui nenustatytas plautinio kamieno vožtuvo nesandarumas ar plautinio kamieno stenozė.

### Vėlyvasis pooperacinis laikotarpis

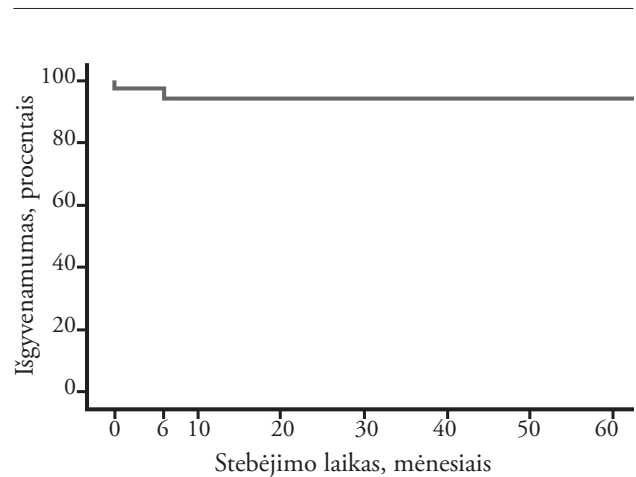
Vidutinė pooperacinio stebėjimo trukmė  $32,4 \pm 22,32$  mėn. Vėlyvuju pooperaciniu laikotarpiu vienam ligoniui buvo atlikta aortos balioninė plastika dėl naujai susidariusios aortos koarktacijos praėjus 6 mėn. po operacijos. Vienam ligoniui nustatyta povožtuvinė plautinio kamieno stenozė, todėl jis buvo pakartotinai operuotas: atlikta dešiniojo skilvelio infundibulektomija ir suformuota dvikryptė Glenn jungtis. Šis ligonis mirė tos pačios hospitalizacijos metu nuo po operacijos kilusios pneumonijos ir vėliau išsivysčiusio sepsinio šoko. Visų ligonių kairiojo skilvelio funkcija pooperaciniu laikotarpiu buvo normali, išmetimo frakcijos vidurkis 64,5 % ir svyravo nuo 57 % iki 75 %. Aortos vožtuvo nesandarumas nustatytas 7 (21,8 %) ligoniams, vienam ligoniui nesandarumas progresavo iš I laipsnio į I–II laipsnio, trims ligoniams pirmą kartą nustatytas I laipsnio, o vienam – I–II laipsnio aortos vožtuvo nesandarumas. Dviem vaikams išliko I laipsnio aortos vožtuvo nesandarumas. Pasitaikė 2 (6 %) plautinio vožtuvo nesandarumo atvejai: vienam ligoniui nustatytas I laipsnio plautinio kamieno vožtuvo nesandarumas, kitam – II laipsnio. Detalesni vėlyvojo laikotarpio duomenys

menys pateikiami 4-oje lentelėje. Suminis išgyvenamumas tyrimo laikotarpiu sudarė 94 % (žr. 4 pav.).

### Diskusija

Mūsų centre per pastaruosius penkerius metus pasiektas 2,9 % ankstyvas pooperacinis mirštamumas. Šis rodiklis 2002–2007 metais VUL SK Širdies chirurgijos centre buvo 11 % [8], o kitose šalyse ankstyvas šių ligonių pooperacinis mirštamumas svyruoja nuo 1,6 % iki 11 % [9–13].

Nesėkmingos operacijos rizikos veiksniams priklauso sudėtinės ydos, vainikinių arterijų anomali eiga, prieš-



4 pav. Suminis išgyvenamumas po arterijų sukeitimo operacijos VULSK Širdies chirurgijos centre

4 lentelė. Vėlyvojo laikotarpio duomenys

Bendrasis požymis	Specialusis požymis	Skaičius (%)
Stebėjimo trukmė		$32,4 \pm 22,32$ mėn. (8 paros–67,4 mėn.)
Mirtys vėlyvuju laikotarpiu		1 (3 %)
Kairiojo skilvelio funkcija	Normali	32 (97 %)
	Išmetimo frakcija	$64,5 \pm 4,75$ % (57–75 %)
Aortos vožtuvo nesandarumas	Nėra	25 (78,2 %)
	I laipsnio	5 (15,6 %)
	I–II laipsnio	2 (6,2 %)
Plautinio kamieno vožtuvo nesandarumas	Nėra	30 (94 %)
	I laipsnio	1 (3 %)
	II laipsnio	1 (3 %)
Operacijos, atliktos vėlyvuju laikotarpiu	Aortos koarktacijos plėtimas balionu	1 (3 %)
	Dešiniojo skilvelio infundibulektomija ir dvikryptės Glenn jungties suformavimas	1 (3 %)

laikinis gimimas, maža kūno masė operacijos metu, ilgesnė kaip 150 minučių dirbtinės kraujo apytakos trukmė [9, 10, 14, 15]. Viena pagrindinių nesėkmės priežasčių nurodoma nepalanki vainikinės kraujotakos anatomija. Mūsų atveju net 10 (29,4 %) vaikų turėjo anomalią vainikinių arterijų anatomiją. Dviem (5,9 %) ligoniams nustatyta intramuralinė vainikinių arterijų eiga. Vienas šių ligonių po operacijos mirė nuo širdies nepakankamumo. Literatūroje rašoma, jog anomali vainikinių arterijų eiga nesėkmės riziką padidina du kartus, viena anga prasidedančios vainikinės arterijos – tris, o intramuralinės eigos kraujagyslės – net šešis [16].

Ilgesnė kaip 150 minučių dirbtinės kraujo apytakos trukmė operacijos metu taip pat laikoma ankstyvo pooperacinio mirštamumo nepriklausomu prognozinio žymeniu [14]. Mūsų tyrimo metu dirbtinės kraujo apytakos trukmės vidurkis buvo  $216 \pm 77$  min. Vienintelio ligonio, kuris mirė ankstyvuojant laikotarpiu, dirbtinė kraujo apytaka užtruko 411 minučių dėl anomalių vainikinių arterijų eigos – ligoniui nustatyta intramuralinė vainikinių arterijų eiga, todėl ydą koreguoti buvo sunku. Nepalanki vainikinių arterijų anatomija ir užsitęsusi dirbtinė kraujo apytaka lėmė pooperacinį širdies nepakankamumą ir ligonio mirtį.

Kiti su padidėjusia ankstyvo pooperacinio mirštamumo rizika susiję veiksniai yra priešlaikinis gimimas (dėl nepakankamo organų sistemų brandumo) ir mažas ligonio kūno svoris operacijos metu [9, 14]. Kiti autoriai literatūroje pabrėžia, kad tik kūno svoris, mažesnis kaip 2,5 kg operacijos metu, didina ankstyvo mirštamumo riziką [15]. Mes savo tyrime į ligonio gimimo laiką neatsižvelgėme. Taip pat mūsų centre neoperuotas nė vienas ligonis, kurio svoris operacijos metu būtų mažesnis kaip 2,5 kg (mažiausias operuotas ligonis svėrė 2,9 kg, o operuotų ligoninių svorių vidurkis siekė  $3,8 \pm 1,44$  kg).

Pooperacines komplikacijas galima suskirstyti į ankstyvasias (kraujavimas, kai reikia atlikti retorakotomiją, žaizdos infekcija ar sepsis, inkstų funkcijos nepakankamumas, centrinės nervų sistemos (CNS) pažeidimas) ir vėlyvasias (miokardo išemija dėl vainikinių arterijų patologijos, plautinio kamieno stenozė ir plautinio kamieno vožtuvo nesandarumas, aortos vožtuvo nesandarumas).

Iš ankstyvųjų komplikacijų dviem (6,1 %) mūsų ligoniams nustatytas kraujavimas, dėl kurio reikėjo atlikti

retorakotomiją. Du (6,1 %) ligoniai gydyti nuo žaizdos infekcijos virš krūtinkaulio. Trims (9,1 %) vaikams po operacijos pasireiškė inkstų funkcijos nepakankamumas. Visos komplikacijos sėkmingai išgydytos. CNS pažeidimų nenustatyta.

Literatūroje [17, 18] nurodoma, jog atliekant pooperacinę vainikinių arterijų tyrimą neretai nustatoma vainikinių arterijų patologija, kuri dažniausiai yra be simptomų. Staigios mirtys vėlyvuojant pooperaciniu laikotarpiu po arterijų sukeitimo operacijos gana retos, tačiau literatūroje nuolat aprašomos [17]. Mūsų centre nei dabar, nei anksčiau [8] nebuvo atlikta nė vienos angiogramos operuotam ligoniui, tad tikslus vainikinių arterijų patologijos skaičius nežinomas. Tačiau žinoma tai, jog nuo 2002 metų atliekant arterijų sukeitimo operacijas nė vienas ligonis nemirė staiga, turėdamas miokardo išemijos požymių [8].

Kita dažnai pasitaikanti komplikacija po arterijų sukeitimo operacijos – plautinio kamieno stenozė. Literatūroje nurodoma, jog ši komplikacija pasitaiko nuo 7,1 % iki 25 % [19, 20]. Be to, tai dažniausia reoperacijos priežastis po arterijų sukeitimo operacijos [21]. Per pastaruosius penkerius metus mūsų centre buvo tik vienas plautinio kamieno stenozės atvejis. Šiam ligoniui atlikta dešiniojo skilvelio infundibulektomija ir suformuota dvikryptė *Glenn* jungtis, tačiau ligonis mirė dėl po operacijos kilusios pneumonijos ir išsivysčiusio sepsinio šoko. 2002–2007 metais mūsų centre plaučių arterijos stenozė pasitaikė 19 % visų gydytų ligonių, net dviem ligoniams atliktos sėkmingos reoperacijos dėl ryškios stenozės. Tačiau šio tyrimo metu buvo du plautinio vožtuvo nesandarumo atvejai, kurie literatūroje aprašomi labai retai.

Kita komplikacija – aortos šaknies išsiplėtimas ir aortos vožtuvo nesandarumas. Tiksliai nežinoma nei šios komplikacijos etiologija, nei kokią įtaką ji turi operuotų ligonių gyvenimui [12, 22]. Manoma, jog viena iš etiologinių priežasčių – neoortos šaknis ir vožtuvas iš tikrųjų yra plautinio kamieno vožtuvas, kuris yra silpnesnis, nes skirtas mažesniajam kraujospūdžiui. Reikšmės turi ir chirurgų veiksmai, jie kartais gali pažeisti šaknies ir vožtuvo geometriją. Pastaruoju metu ypač stengiamasi išsiaiškinti aortos vožtuvo nesandarumo rizikos veiksniai. *Lange* ir kiti [23] savo straipsnyje nurodė, kad net 57 % jų stebimų ligonių turėjo mažesnio ar didesnio laipsnio aortos vožtuvo nesandarumą. Mūsų duomenimis, iš karto po

operacijos atliktu echokardiografiniu tyrimu aortos vožtuvo nesandarumas patvirtintas 3 ligoniams (9,1 %). Vėlyvuojū pooperaciniu laikotarpiu aortos vožtuvo nesandarumas nustatytas jau septyniems stebimiems ligoniams (21,8 %). Dažnas pooperacinis aortos vožtuvo nesandarumas rodo, jog reikia toliau tirti šios komplikacijos rizikos veiksnius bei įtaką ligonio sveikatos būklei.

## LITERATŪRA

1. Kay EB, Cross FS. Surgical treatment of transposition of the great vessels. *Surgery*. 1955; 38: 712–6.
2. Bailey CP, Cookson BA, Downing DE, Neptune WB. Cardiac surgery under hypothermia. *Surgery*. 1954; 27: 73–95.
3. Mustard WT. A surgical approach to transposition of the great vessels with extracorporeal circuit. *Surgery*. 1954; 36: 39–51.
4. Senning A. Surgical correction of transposition of the great arteries. *Surgery*. 1959; 45: 966–80.
5. Mustard WT. Successful two-stage correction of transposition of the great vessels. *Surgery*. 1963; 55: 469–72.
6. Jatene AD, Fontes VF, Paulista PP, de Souza LCB, Neger F, Galantier M, Souza JEMR. Successful anatomic correction of transposition of the great vessels: a preliminary report. *Arq Bras Cardiol*. 1975; 28: 461–4.
7. Lecompte Y, Zannini L, Hazan E, Jarreau MM, Bex JP, Tu TV, Neveux JY. Anatomic correction of transposition of the great arteries: new technique without use of a prosthetic conduit. *J Thorac Cardiovasc Surg*. 1981; 82: 629–31.
8. Lankutis K, Lebetkevičius V, Tarutis V, Žilinskas V, Čibiras S, Sudikienė R, Liekienė D, Sirvydis V. Stambiųjų kraujagyslių transpozicija ir arterijų sukeitimo operacija: mūsų patirtis. (Our experience in arterial switch operation of the great arteries). *Lietuvos chirurgija*. 2007; 5(3): 392–6.
9. Blume ED, Altmann K, Mayer JE, Colan SD, Gauvreau K, Geva T. Evolution risk factors influencing early mortality of the arterial switch operation. *J Am Coll Cardiol*. 1999; 33: 1702–9.
10. Sarris GE, Chatzis AC, Giannopoulos NM, Kirvassilis G, Berggren H, Hazekamp M, Carrel T, Comas JV, Di Carlo D, Daenen W, Ebels T, Fragata J, Hraska V, Ilyin V, Lindberg HL, Metras D, Pozzi M, Rubay J, Sairanen H, Stellin G, Urban A, Van Doorn C, Ziemer G. The arterial switch operation in Europe for transposition of the great arteries: a multi-institutional study from the European Congenital Heart Surgeons Association. *J Thorac Cardiovasc Surg*. 2006; 132: 633–9.
11. Rehnstrom P, Gilljam T, Sudow G, Berggren H. Excellent survival and low complication rate in medium-term follow-up after arterial switch operation for complete transposition. *Scand Cardiovasc J*. 2003; 37: 104–6.
12. von Bernuth GV. 25 years after the first arterial switch procedure: mid-term results. *Thorac Cardiovasc Surg*. 2000; 48: 228–32.
13. Wetter J, Belli E, Sinzobahamvya N, Blaschzok HC, Brecher AM, Urban AE. Transposition of the great arteries associated with ventricular septal defect: surgical results and long-term outcome. *Eur J Cardiothorac Surg*. 2001; 20: 816–23.
14. Qamar ZA, Goldberg CS, Devaney EJ, Bove EL, Ohye RG. Current risk factors and outcomes for the arterial switch operation. *Ann Thorac Surg*. 2007; 84: 871–8.
15. Prandstetter C, Hofer A, Lachner E, Mair R, Sames-Dolzer E, Tulzer G. Early and mid-term outcome of the arterial switch operation in 114 consecutive patients: a single center experience. *Clin Res Cardiol*. 2007; 96: 723–9.
16. Pasquali SK, Hasselblad V, Li JS, Kong DF, Sanders SP. Coronary artery pattern and outcome of arterial switch operation for transposition of the great arteries: a meta-analysis. *Circulation*. 2002; 106: 2575–80.
17. Tamisier D, Onaknine R, Sidi D. Neonatal arterial switch operation coronary artery patterns and coronary events. *Eur J Cardiothorac Surg*. 1997; 11: 810–7.
18. Tanel R, Wernovsky G, Lanzberg M, Burke R. Coronary artery abnormalities detected at cardiac catheterization following the arterial switch operation for transposition of the great arteries. *Am J Cardiol*. 1995; 76: 153–7.
19. Byeong SC, Bo SK, Gi BK, Eun JB, Ching IN, Jung YC, Yong SY, Woong HK, Jeong RL, Yong JK. Long-term outcomes after an arterial switch operation for simple complete transposition of the great arteries. *Korean Circ J*. 2010; 40: 23–40.
20. Wernovsky G, Hougren T, Walsh E, Sholer GF, Colan SP. Midterm results after the arterial switch operation for transposition with intact ventricular septum. *Circulation*. 1988; 77(6): 1333–44.
21. Suk JH, Hee JC, Yeo HK, Myung CH, Sang BL, Joon YC. Clinical features and surgical outcomes of complete transposition of the great arteries. *Korean J Pediatr*. 2012; 55(10): 377–82.
22. Prifti E, Crucean A, Bonacchi M, Barnabei M, Murzi B, Luisi SV, Vanini V. Early and late outcome of the arterial switch operation for transposition of the great arteries: predictors and functional evaluation. *Eur J Cardiothorac Surg*. 2002; 22: 864–73.
23. Lange R, Cleuziou J, Hörer J, Holper K, Vogt M, Tassani-Prell P, Schreiber C. Risk factors for aortic insufficiency and aortic valve replacement after arterial switch operation. *European Journal of Cardio-thoracic Surgery*. 2008; 34: 711–7.

## Išvados

Santariškių klinikose pasiekti geri ankstyvieji ir vėlyvieji stambiųjų kraujagyslių transpozicijos gydymo rezultatai. Ligonius, turinčius aortos vožtuvo nesandarumą, privalu stebėti dėl galimo ydos progresavimo. Be to, duomenų kaupimas ir patirties analizė svarbi gydymo rezultatams gerinti.