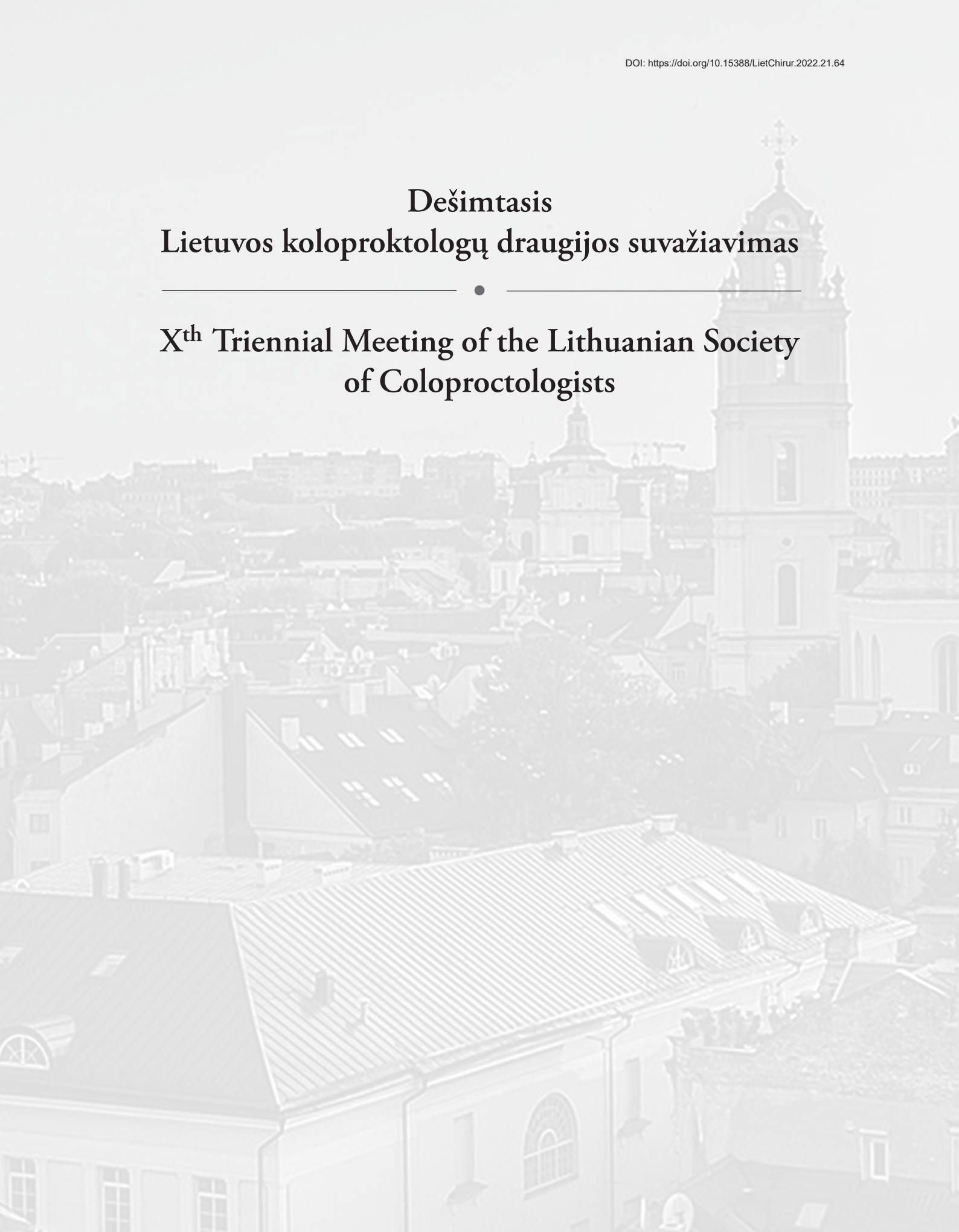


Dešimtas Lietuvos koloproktologų draugijos suvažiavimas

Xth Triennial Meeting of the Lithuanian Society of Coloproctologists



**Renginį organizuoja Lietuvos koloproktologų draugija
bei Studijų ir mokslo paramos fondas**

ORGANIZACINIS KOMITETAS (ORGANIZING COMMITTEE)

Pirmininkas (Chairmen) – R. Lunevičius

Nariai (Members):

N. E. Samalavičius

A. Dulskas

T. Poškus

R. Šiuožda

R. Samuolis

D. Venskutonis

P. Šniuolis



Gerbiamieji kolegos,

man labai malonu Lietuvos koloproktologų draugijos valdybos ir organizacinio komiteto vardu pasveikinti Jus, susirinkusius į dešimtąjį Lietuvos koloproktologų draugijos suvažiavimą, vykstantį 2022 m. gegužės 12–13 d. Vilniuje, viešbutyje „Panorama“.

Suvažiavimas skiriamas draugijos 30-mečiui paminėti. Deja, jis jau du kartus buvo atidėtas dėl pandemijos.

Renginio programos temų ratas labai platus, tad visiems, besidomintiems koloproktologija, bus puiki galimybė paplėsti savo žinias.

Suvažiavimą organizuojame kartu su Tarptautine universiteto kolorektinių chirurgų draugija (International

Society of the University Colorectal Surgeons (ISUCRS)). Renginio programą papuoš ir jau tradicija tapusios Mayo klinikos mokslo dienos Vilniuje bei pirmą kartą į Lietuvą atvykusi Turkijos kolorektinių chirurgų draugijos delegacija.

Su šilčiausiais pavasariniais linkėjimais –

prof. Narimantas Evaldas Samalavičius

Lietuvos koloproktologų draugijos prezidentas

Tarptautinės universiteto kolorektinių chirurgų draugijos

(International Society of the University Colorectal Surgeons (ISUCRS)) prezidentas (2020-22)

Klaipėdos universitetinės ligoninės Chirurgijos departamento ir Robotinės chirurgijos programos vadovas



The Lithuanian Society of Coloproctologists X triennial meeting with International Conference Mayo Clinic days in Vilnius, Lithuanian–Turkish session and The International Society of University Colon and Rectal Surgeons Session

Lietuvos Koloproktologų Draugijos X suvažiavimas
PANORAMA, Vilnius, Sodų g. 14, Vilnius, Lithuania
2022 m. gegužės 12–13 d.

	MAY 12
5.00–19.00	REGISTRATION / REGISTRACIJA
	MAY 13
09.00–20.00	(Registracija tęsiama, prasideda nuo 08.00)
	HUMANITAS HALL (main sessions, program in English)
09.00–09.05	Opening speech: <i>Prof. Narimantas Evaldas Samalavicius</i> , President of the Lithuanian Society of Coloproctologists
	Session 1. Mayo Clinic days in Vilnius 2022
	Moderators: <i>Narimantas Evaldas Samalavicius</i> (Klaipeda), <i>Audrius Dulskas</i> (Vilnius)
09.05–09.30	<i>Eric Dozois</i> (Mayo Clinic, Rochester, USA). The History of Colon and Rectal Surgery at Mayo Clinic: The Origin and Evolution of a Surgical Subspecialty.
09.30–09.45	<i>Eric Dozois</i> (Mayo Clinic, Rochester, USA). Presacral Tumors: Recognition, Evaluation and Technical Considerations
09.45–10.00	<i>Kristen Rumer</i> (Mayo Clinic, Rochester, USA). Same day discharge after ileostomy reversal is safe and feasible as part of an enhanced recovery pathway
10.00–10.20	<i>Eric Dozois</i> (Mayo Clinic, Rochester, USA). Modern Management of Locally Recurrent Rectal Cancer – A Multidisciplinary Approach
10.20–10.35	<i>Kristen Rumer</i> (Mayo Clinic, Rochester, USA). Prehabilitation in Colorectal Surgery
10.35–11.00	COFFEE BREAK

	S e s s i o n 2. The international Society of University Colon and Rectal Surgeons Session
	Moderators: <i>Remigijus Šiugžda</i> (Kaunas), <i>Remigijus Samuolis</i> (Panevezys)
11.00–11.15	<i>Dursun Bugra</i> (Istanbul, Turkey). Is watch and wait policy realistic for mid/distal rectal cancer management?
11.15–11.30	<i>Mustafa Oncel</i> (Istanbul, Turkey). Intersphincteric resection for low rectal cancer.
11.30–11.45	<i>Jaap Bonjer</i> (Amsterdam, Netherlands). TATME – the preferred approach?
11.45–12.00	<i>Ayhan Kuzu</i> (Ankara, Turkey). Extralevator abdominorepinal excision.
12.00–12.15	<i>Selman Sokmen</i> (Izmir, Turkey). Pelvic exenteration for rectal cancer: technical tactics, pitfalls, and outcomes
12.15–12.30	<i>Mustafa Oncel</i> (Istanbul, Turkey). The best surgical option for transverse colon cancers
12.30–12.45	<i>Joseph Nunoo-Mensah</i> (London, UK). Obstructed colorectal cancer.
12.45–13.00	<i>Selman Sokmen</i> (Izmir, Turkey). Cytorductive surgery (CRS) and Hyperthermic Intraperitoneal Chemotherapy (HIPEC) in Colorectal-Peritoneal Metastasis
13.00–13.30	<i>Emre Balik</i> (Istanbul, Turkey). Complications in minimally invasive surgery and solutions (video demonstration)
13.30–14.30	LUNCH BREAK
14.30–15.15	LSC business meeting/LKD ataskaitinis-rinkiminis posėdis.
15.15–16.00	S e s s i o n 3. Lithuanian–Turkish video session: Colon cancer surgery.
	Moderators: <i>Ayhan Kuzu</i> (Turkey), <i>Narimantas Evaldas Samalavicius</i> (Lithuania)
	Right laparoscopic hemicolectomy: D2, lateral to medial, extracorporeal anastomosis: <i>Audrius Dulskas</i> (Lithuania) 5 min
	Right laparoscopic hemicolectomy: D3, medial to lateral, intracorporeal anastomosis: <i>Mustafa Oncel</i> (Turkey) 5 min
	Resection for transverse colon cancer: laparoscopic approach: <i>Emre Balik</i> (Turkey) 5 min
	Splenic flexure mobilization: <i>Ayhan Kuzu</i> (Turkey) 10 min
	Left open hemicolectomy, lateral to medial: <i>Narimantas Samalavicius</i> (Lithuania) 5 min
	Sigmoid colectomy laparoscopic, lateral to medial: <i>Justas Kuliavas</i> (Lithuania) 5 min
	Laparoscopic left or sigmoid colectomy: medial to lateral: <i>Dursun Bugra</i> (Turkey) 10 min
16.00–17.30	S e s s i o n 4. Miscellaneous session.
	Moderators: <i>Raimundas Lunevicius</i> (Liverpool, UK), <i>Tomas Poskus</i> (Vilnius).
16.00–16.15	<i>Sophia Rijpkema</i> (Amsterdam, Netherlands). Solutions to gain, train and retain health professionals: examples from the Netherlands.
16.15–16.30	<i>Phil Caushaj</i> (Connecticut, USA). Current Management of Diverticulitis

16.30–17.45	<i>Richard Fortunato</i> (Pittsburgh, USA). C-reactive protein for detection of colorectal anastomotic leakage
16.45–17.00	<i>Dursun Bugra</i> (Istanbul, Turkey). Reoperative strategy for colorectal anastomotic leaks
17.00–17.15	<i>Emre Balik</i> (Istanbul, Turkey). Hydradenitis suppurativa
17.15–17.30	<i>Richard Fortunato</i> (Pittsburgh, USA). Fecal incontinence
	AQUARIUS TERRA HALL (Parallel sessions, program in Lithuanian).
11:00–13:30	Lietuviška sesija (Lithuanian session)
	Pirminkauja / Moderators: <i>Donatas Venskutonis & Pranas Šniuolis</i>
11:00–11:15	<i>Edita Baltruškevičienė</i> (NVI). Personalizuotos medicinos galimybės gydant storosios žarnos vėžį
11:15–11:25	<i>Narimantas E. Samalavičius</i> (KUL) – 100 pirmųjų robotinių storosios žarnos operacijų Lietuvoje
11:25–11:35	<i>Audrius Dulskas, Žilvinas Gričius</i> (NVI). Ankstyvas šlapimo kateterio ištraukimas po tiesiosios žarnos rezekcijos – randomizuotas klinikinis tyrimas.
11:35–11:45	<i>Povilas Kavaliauskas</i> (RVUL), <i>Audrius Dulskas</i> (NVI). Mechaninio žarnyno paruošimo ir peroralinės antibiotikoterapijos įtaka pooperacinės žaizdos infekcijos ir anastomozės nesandarumo dažniui planinėje tiesiosios žarnos chirurgijoje.
11:45–11:55	<i>Olegas Deduchovas</i> (KJL), <i>Oleg Aliošin, Narimantas Evaldas Samalavičius</i> (KUL). Storosios žarnos vėžio sukkelto žarnyno nepraeinamumo gydymas stentais: vieno centro patirtis.
11:55–12:05	<i>Inga Kildušienė</i> (NVI). Endosponge panaudojimas esant koloanalinės jungties nesandarumui: NVI patirtis
12:05–12:15	<i>Andrius Račkauskas, Donatas Kisielius, Remigijus Samuolis</i> (RPL) – Kiaurinių storosios žarnos sužeidimų po kolonoskopijos gydymas. Respublikinės Panevėžio ligoninės patirtis.
12:15–12:25	<i>Edvinas Dainius</i> (LSMU). Minimaliai invazinių ir eksizinių pilonidinės cistos operacijų palyginimai
12:25–12:35	<i>Justas Kuliavas</i> (NVI) – Gaubtinės žarnos vėžys – genetinės, imunologinės, chirurginės ir prognostinės naujovės
12:35–12:45	<i>Edvinas Kildušis, Gintautas Brimas</i> (RVUL). Edukacijos būdų įtaka žarnyno paruošimui kolonoskopijai
12:45–12:55	<i>Albinas Tamošiūnas</i> (KUL). Indociano žaliajo fluorescencija koloproktologijoje
12:55–13:05	<i>Oleg Aliošin</i> (KUL). Fistulių gydymo patirtis KUL.
13:05–13:15	<i>Liudmila Spornaja</i> (NVI). Stomų komplikacijos ir jų gydymas
13:15–13:25	<i>Vida Karalienė</i> (NVI). Endoskopinių tyrimų poskyris: nuolat augti ir tobulėti
13:25–13:35	<i>Violeta Misiūnienė</i> (NVI). Lietuvoje teikiamų sveikatos priežiūros paslaugų prieinamumas onkologiniams pacientams COVID-19 pandemijos metu
13.35–14.30	LUNCH BREAK

15.15–16.15	Rezidentų sesija (residents corner) Pirmininkauja / Moderators: <i>Povilas Kavaliauskas & Vita Klimasauskiene</i>
15:15–15:25	<i>Sandra Mauraviciute, Agne Rudzikaite, Digne Jurkeviciute, Andrej Aleinikov, Justas Kuliavas, Eugenijus Stratilatovas, Audrius Dulskas</i> (NVI). Informuoto raštiško sutikimo įtaka paciento apsisprendimui dėl gydymo taktikos ir gyvenimo kokybei
15:25–15:35	<i>Matas Jakubauskas, Rokas Stulpinas, Tomas Poškus, Eligijus Poškus</i> (VULSK). T1 storosios žarnos karcinoma – diagnostikos ir gydymo dilemos
15:35–15:45	<i>Vlada Bernotaitė, Edgaras Smoliskas, Ernestas Sileika, Justas Kuliavas, Andrej Aleinikov, Arvydas Burneckis, Rokas Stulpinas, Ugnius Mickys, Eugenijus Stratilatovas, Audrius Dulskas</i> (NVI). Prognostiniai faktoriai pilnam atsakui po chemospindulinio gydymo dėl tiesiosios žarnos vėžio nustatyti.
15:45–15:55	<i>Ugnė Imbrasaitė, Matas Jakubauskas, dokt. Marius Kryžauskas, dr. Vilius Rudaitis, Tomas Poškus</i> (VULSK). Pooperacinis „žarnyno poilsis“ ir visiška parenterinė mityba – alternatyva prevencinei ileostomai pacientams, turintiems didelę kolorektinių anastomozų
15:55–16:05	<i>Ažuolas Kaminskas, Ausvydas Patasius, Aušra Garnelytė, Rytis Zilevicius, Audrius Dulskas</i> (NVI). Tiesiosios žarnos vėžio metastazė varpoje – atvejo pristatymas ir literatūros apžvalga.
16:05–16:15	<i>Adomas Gudelis, Marius Kryžauska, Giedrius Kvedaras, Igoris Šatkauskas, Valdemaras Jotautas, Nerijus Jakutis, Tomas Poškus</i> (VULSK). Kryžkaulio rezekcija: pirmoji patirtis Santaros klinikose.
17.30–20.00	Conference party in PANORAMA hotel/Vakaronė viešbutyje PANORAMA

Pasiteiravimui dėl šio renginio:

doc. Audrius Dulskas, LKD sekretorius,
audrius.dulskas@gmail.com, tel. +370 675 20094

The History of Colon and Rectal Surgery at Mayo Clinic: The Origin and Evolution of a Surgical Subspecialty

Eric Dozois

Mayo Clinic, Rochester, Minnesota, USA

To understand the development of colon and rectal surgery (CRS) as a subspecialty at the Mayo Clinic one needs to have some degree of knowledge about the history of the Clinic and of its Department of Surgery as well as the evolution of the national societies and boards that have governed the practice of CRS in the United States. General surgeons, proctologists and colon and rectal surgeons at Mayo Clinic have made numerous and very important contributions to the field of coloproctology by inventing new operations, perfecting, and studying new procedures in the basic research laboratory and at the bedside. Administratively, no less than five Mayo colorectal surgeons were presidents of our national society, one of them twice, three were editors of the journal *Diseases of the Colon and Rectum* and one was a founding member of the national society. The strong and proud Mayo heritage in quality surgery and patient care helped build and expand surgery, education, and research in the field of colon and rectal surgery.

Presacral Tumors: Recognition, Evaluation and Technical Considerations

Eric Dozois

Mayo Clinic, Rochester, Minnesota, USA

The presacral space is a potential space and the location for a wide range of rare benign and malignant tumors. Reports from referral centers have indicated the incidence may be as low as 1 in 40,000 to 60,000 hospital admissions. Detection is frequently delayed since patients are often asymptomatic until tumors reach considerable size. Increased use of cross-sectional imaging to assess a variety of medical conditions has led to the increased detection (incidental finding) of asymptomatic lesions. High resolution MRI and selected use of CT-guided biopsy has improved evaluation, decision-making, and surgical planning. A variety of technical approaches have been described including transabdominal (open and minimally invasive), posterior (with or without preservation of the coccyx) or combined anterior-posterior approaches. Although most surgeons will encounter a patient with a presacral tumor in their career, few will have the opportunity to treat a large volume these complex lesions. Given this, the care of these patients can be greatly optimized by involving an experienced multidisciplinary surgical team.

Same Day Discharge after Ileostomy Reversal is Safe and Feasible as Part of an Enhanced Recovery Pathway

Kristen Rumer

Mayo Clinic, Rochester, Minnesota, USA

Enhanced recovery pathways (ERP) benefit both patients and health care systems in terms of decreased postoperative complications, decreased length of hospital stay, quicker convalescence, and improved patient satisfaction. After over a decade of experience with ERP for inpatient colorectal surgery (IP-ERP), we have

created an outpatient ERP (OP-ERP). Unique features of the OP-ERP include preoperative education on the same-day discharge pathway, intraoperative transversus abdominis plane block or local injection of liposomal bupivacaine, and same-day discharge from the postoperative recovery area after tolerance of diet, adequate pain control with only oral medications, and no other concerns. On postoperative days one and two, OP-ERP patients have a telehealth video visit with a colorectal surgery specialty-trained nurse practitioner. These interventions are in addition to our standards of care which include: preoperative acetaminophen, preoperative prophylaxis against postoperative nausea/vomiting, surgical site infection, and venous thromboembolism, perioperative avoidance of fluid overload, and immediate initiation of general diet. Patients aged 18-65 years with good performance status undergoing ileostomy reversal are eligible for OP-ERP. The following patients are ineligible for OP-ERP: therapeutic anticoagulation, chronic pain syndromes, chronic opioid use, allergy to ERP medications, BMI > 40, or unwilling to participate. The majority of our patients on the OP-ERP have discharged same day (>90%), with the remainder discharged on postoperative day one. All but one patient has completed the postoperative telehealth visits. Return to the emergency department, readmission rates, and postoperative complications are infrequent (<10% for each outcome) and not different between IP-ERP and OP-ERP patients. Complications to date have included ileus, rectal bleed, and dehydration. Our experience with same-day discharge after ileostomy reversal adds to a growing body of experience from multiple institutions demonstrating the feasibility and safety of same-day discharge after colorectal surgery among select patients.

Modern Management of Locally Recurrent Rectal Cancer – a Multidisciplinary Approach

Eric Dozois

Mayo Clinic, Rochester, Minnesota, USA

The rate of local recurrence following surgery for rectal cancer has been significantly reduced following the implementation and standardization of chemoradiotherapy and technical modifications such as total mesorectal excision. Despite these advances, local recurrence remains a problem in up to 10% of patients undergoing surgery for rectal cancer. From a historical perspective, there has been a significant evolution in the management of locally recurrent rectal cancer. Operative mortality has reduced significantly and cancer-specific survival following surgery has greatly increased. The number one predictor of oncologic benefit from surgery is the ability to achieve a negative margin resection.

Several technical modifications have been made and described to achieve this goal allowing more patients to become candidates for resection. Distant metastatic disease remains the number one cause for mortality following surgery for locally recurrent rectal cancer. Based on this and the need for better local control, modern paradigms for the management of locally recurrent rectal cancer include pre or postoperative chemotherapy, preoperative external beam radiation and the use of intraoperative radiation. Surgical safety and ability to achieve a negative margin resection can be greatly enhanced by an experience multi-disciplinary surgical team that includes orthopedic surgeons, GYN surgeons, Urologists, colorectal surgeons, and plastic surgeons.

Prehabilitation in Colorectal Surgery

Kristen Rumer

Mayo Clinic, Rochester, Minnesota, USA

Frailty, a measure of decreased physiologic reserve, is a known risk factor for increased postoperative complications, longer length of hospital stay, worse oncologic outcomes, and increased mortality. Many facets of frailty, such as exercise capacity and malnutrition, are modifiable. Prehabilitation is the idea of decreasing frailty in the preoperative period with exercise, nutrition, and/or mental health interventions. The settings for prehabilitation vary from self-directed, web-based programs to intensive, supervised, in-hospital interventions. Studies to date clearly show that among colorectal surgery patients, prehabilitation can decrease frailty and improve functional capacity before surgery. Preoperative improvements in functional capacity persist even after surgery. Whether increasing functional capacity improves postoperative outcomes such as morbidity and length of stay after colorectal surgery is less clear, with most studies showing no effect. However, meta-analyses of prehabilitation for colorectal surgery patients show shorter hospital stay, accelerated return to baseline functional capacity after surgery, and decreased postoperative pulmonary complications. Pooled analyses have also shown improved disease-free survival among stage III colorectal cancer patients who received prehabilitation. Further, patients report less anxiety and improved satisfaction when engaged in prehabilitation programs. The body of evidence continues to grow in support of prehabilitation for colorectal surgery patients. Additional work is needed to clarify which populations are most likely to benefit from prehabilitation, what is the optimal setting for delivery of prehabilitation, and which interventions are best for improving surgical outcomes.

Is Watch and Wait Policy Realistic for Mid and Distal Rectal Cancer Management?

Dursun Bugra

Koç University School of Medicine, Department of General Surgery, Istanbul-Turkey

The first paper published in 2004 by Angelita Habr-Gama et al. shifted the paradigm of the mid and distal rectal cancer management (Ann Surg 2004, 240:711). Patients who were treated by total mesorectal excision (TME) after neoadjuvant radiochemotherapy and who has complete pathological response were compared with the group of patients who has clinical complete response (cCR) and followed by strict surveillance (Watch and wait, W&W). There was no overall survival difference in the groups. The authors concluded that W&W policy could be an alternative to TME in clinical complete responders. Many articles, meta-analyses were published since in favor of non-operative management in selected cases and W&W is accepted now in important guidelines.

The criteria of cCR are no palpable mass on rectal digital exam, white scar tissue on rectoscopy, black signal (Fibrosis) on T2 MRI and no signal restriction on diffusion weighed MRI.

In W&W group, local regrowth occur in 90% of the cases during the first two years, the risk decrease gradually during the follow-up period (Ann Surg 2018; 268:955). Local regrowth rate is 24% and distant metastasis rate is 8% in International Watch and Wait Database (Lancet 2018; 391:2537).

Memorial Sloan Kettering Cancer Center (MSKCC) series showed 82% of organ preservation in W&W group. In the same study 5-years overall survival was in favor of TME group, 94% vs 73 % (JAMA Oncol 2019; 5: e185896). MSKCC published also functional results of TME and W&W groups. MSKCC Bowel Function Instrument total score is in favor of W&W group, 76 vs 55. They studied also dietary, urgency and bowel frequency subscales, which are all in favor of W&W group (DCR 2020; 63:7).

Surgery of the rectum is technically difficult, with relatively high morbidity and mortality rates. Oncological results after anastomotic leak are generally worse and functional results are bad because of low anterior resection syndrome. The patients may experience also complications of diverting ileostomy and there is always a risk of permanent stoma.

For the decision of complete clinical response there is a need to an experienced team and institution. Multidisciplinary team approach and education is mandatory. After neoadjuvant therapy, if there is a complete clinical response, patients should be informed about the oncological and functional results of surgery and W&W policy.

For patients included into W&W protocol, oncological results are quite similar with TME. Oncological results of salvage surgery are similar with primary TME, functional results are better than TME.

W&W is a REALISTIC POLICY for mid/distal rectal cancer management in a selected group of patients.

Intersphincteric Resection for Low Rectal Cancer

Prof Mustafa Oncel, MD, FEBSQ-C, FASCRS (Int)

Istanbul, Turkey

Since distal margin had been a concern, most of the patients with distal rectal cancer were treated with an abdominoperineal resection (APR) before 2000. After several studies had shown a 1 cm-long distal margin or even less to be safe, an intersphincteric resection (IR) has become an option for these patients. IR is a sphincter-preserving technique including en bloc partial or total removal of internal sphincter with the tumor. A meta-analysis published in 2012 has presented several single arm studies and revealed that IR is an oncologically safe procedure with a weighted local recurrence and disease-free survival rates of 6.7% and 78.6%, respectively, with an acceptable postoperative morbidity risk. There are a plenty of studies comparing the results of APR and IR, but most have been biased since more advanced tumors have been treated with APR. Besides, several case match studies have shown similar perioperative and oncological outcomes after APR and IR. The results of a prospective randomized trial comparing APR and IR are expected in following years.

The main problem after IR seems to be sphincter functions and life quality. Incontinence is a frequent entity reported up to 70% of patients due to several problems including removal of the rectum, which is a reservoir, possible injury to the nerves or external sphincters, anastomotic problems. In contrast to low anterior resection partial or total resection of internal sphincters and removal of anal transitional zone may also increase the severity of incontinence.

Further prospective randomized trials are necessitated to assess the absolute value of IR for the treatment of low rectal cancers. In this session, a video will also be presented on the technical details of IR.

TATME – the Preferred Approach?

Jaap Bonjer

Amsterdam, the Netherlands

Transanal approach to low rectal cancer has been introduced by Antonio Lacy et al. This novel approach provides a precise endoluminal localization of the tumour, a better angle to dissect the distal mesorectum and allows perpendicular transection of the rectum. These advantages may result in lower locoregional recurrence rates. However, dissection planes during TATME have proven more difficult to recognize correctly. Hence, the value of TATME requires scientific evaluation.

A global randomized clinical trial in patients with low rectal cancer has been designed. The surgical quality of the participating surgical teams is assessed prior to entering the trial by structured evaluation of unedited video recordings of TATME procedures. Clinical and radiological data together with recordings of the surgical procedures are uploaded on a digital platform. Currently, more than 700 patients have been randomized by 27 hospitals.

Extralevator Abdominoperineal Resection

Mehmet Ayhan Kuzu, MD, PhD

Ankara, Turkey

Extralevator APR has become a popular procedure for patients with distal rectal cancer requiring an APR procedure. In contrast to conventional APR, extralevator APR is characterized by that the dissection of levators is performed close to their attachment on the lateral pelvic sidewall, thus making the resected anorectal specimen cylindrical rather than with a waist in shape. Correct surgical anatomical excision planes for extralevator APE that avoids “coning down” or “surgical waisting” which is crucial for oncologic outcomes. Care must be taken not damage vascular network and autonomic nerves. Within the surgical excision planes sacral vessels and sympathetic chains forms a neurovascular network at the level of the sacrococcygeal joint. Although pelvic autonomic plexuses were away from the lateral incision line, its branches extending to urogenital organs were very close to anterolateral dissection line. Perineal dissection showed that the internal pudendal vessels and pudendal nerve, were close to the lateral excision plane. Superficial transverse perineal muscle and perineal body were the most important landmarks to determine for anterior boundary of dissection. Standardization of precise surgery has the potential for reducing the positivity of circumferential resection margin and intraoperative rectal perforation but is associated with the disadvantage of more extensive tissue removal from around the anorectum, which leaves a large cavity to close.

Pelvic Exenteration

Selman Sokmen, MD, FACS, FASRCS, FASPSM, ESSO/ESPSO Mentor

Dokuz Eylul University Medical Faculty, Dept. of Surgery, Colorectal and Pelvic Surgery Unit, Izmir, Turkey

General considerations. It is very interesting to note that radical pelvic surgery has not been widely accepted, or at least not commonly reported -even in the prestigious textbooks-procedure other than within the United States. The reason for this is not very clear, but it may be that pelvic malignancies are difficult

to treat tumors, mainly because of the anatomic site, the proximity to neurovascular and visceral structures, and the problems with reconstruction after resection. Rehabilitation is also a difficult task and many patients are disabled after the surgery. The assumption of performing major pelvic surgery without a thorough and precise knowledge of pelvic anatomy is illogical. However, the problem is threefold:

- (1) The potential surgeons and gynecologists receive no human pelvic anatomy dissection experience. They learn mainly by viewing pictures from published textbooks and on-the-job dissection in the operating room on living patients during surgical interventions. Unfortunately, these replicated and cloned drawings may not represent the real-life situation of what is actually observed during a cadaver dissection. Without an accurate anatomical roadmap the surgeon will make mistakes. Many unwanted complications and local recurrences can be traced back to at least an anatomically or technically compromised operation.
- (2) On the other hand, whether appropriate or not, very recent data in the performance era suggest that social security payers and insurance carriers will try to stop paying for off-label use of chemotherapy and/or radiotherapy and for poor operative results.
- (3) Surgical judgement to know when not to operate on pelvic malignancy, particularly for primary advanced or recurrent tumors, will become even more critical. All these issues are seemingly crucial barriers in front of the oncologic pelvic surgeons to develop the skill and expertise required to perform such highly-demanded, long, and tedious operations in these difficult times of decreasing reimbursement and physician dissatisfaction with the profession. Even more imperative is to appreciate that the **(re-)operation** can be taxing and stressful, for the patient and for the surgeon because of shortage of experienced and well-educated pelvic “mentors”, **hostile pelvis** due to distorted fascial planes of the pelvis created by previous oncologically complete or incomplete surgery, irradiation and/or inflammation, the difficulty encountered in an **en-bloc “out-line”** resection and in reconstructional efforts originating from anatomical constraints and from lack of artificial organ to substitute. The pelvis is a complex three-dimensional compartmental anatomic space where the reproductive, urologic, and gastrointestinal systems converge. These systems are supported by an wide-array of bones, muscles, and ligaments, as well as extensive intermingled vascular and neurologic networks(10). Understanding the inherent relations between different structures will help ensure a successful operation. In the last two decades there have considerable advances in the prevention of local intrapelvic recurrence by improved preoperative staging, meticulous radical compartmental surgical technique through the embryologic developmental planes [**“Radical compartmentalized surgery”** removes one **morphogenetic unit or a segment** of it: Pelvic examples are the so-called **total mesorectal excision(TME)** for rectal cancer and **total mesometrial resection(TMMR)** for cervical cancer. **The ultra-radical compartmentalized surgery** excises two or three morphogenetic units en bloc]. According to this principle **exenterative surgery** should be performed as **multimesovisceral excision** by dissecting the bladder, genital tract and rectum at the borders of the **urogenital, Müllerian and hindgut morphogenetic units**. The resection of the visceral morphogenetic units can be **laterally extended by including parts of the endopelvic parietal(LEER)** compartments, the endopelvic fascia, and pelvic wall and floor muscles] and the use of (neo-)adjuvant chemoradiotherapy, so that local recurrence rates of <10% can be achieved. Despite all of this, a proportion of patients stil develop locally recurrent disease within the pelvis, which can really result in disabling symptoms that are not easily and significantly palliated. Many of these patients who are otherwise healthy, without any distant metastases, are good candidates for extensive surgical resection, which provides the only chance of cure or prolonged survival. Living with a recurred rectal or gynecologic cancer in situ, particularly without a metastatic disease, inevitably leads to miserable state of uncontrollable pain, tenesmus, discharge,

and infection. Thus, exenterative operations of various types and degrees have been defined for locally very advanced primary and recurrent cancers of the pelvic viscera, soft tissues, and bones since Brunschwig's(1948) and Appleby's(1950) landmark reports on pelvic exenteration for carcinoma of the cervix uteri and rectum. It is critical that all individuals are given a choice of surgery versus non-operative palliative options in potentially curative yet locally advanced or recurrent pelvic cancers. Clinical experience with recurrent rectal and gynecologic malignant disease has shown that radical pelvic salvage surgery can result in cure rates of 25-40% and 30-60%, respectively, and worthwhile prolongation of clinical disease-free survival. No other equally curative form of therapy exists for these unfortunate patients. Relief of intractable pain and other severe symptoms in carefully selected patients with recurrent pelvic neoplasia is an important benefit of radical extirpative procedures. However, any type of extra-aggressive pelvic surgery carries a high risk of morbidity and mortality, and is demanding of the experienced pelvic surgeon, high volume center and hospital resources. Moreover, it has enormous functional and psychological burden/consequences for the patient.

Biological considerations and rationale. Surgeons must recognize the importance of obtaining cancer-free surgical resection margins and adequate lymphadenectomy, while avoiding violating or rupturing cancer bearing organs and disrupting regional lymphatics in close proximity to the target organ in order to prevent locoregional recurrence. However, 'unexpected' high local recurrence rates with pelvic neoplasms and gastrointestinal cancers despite of potential curative margin-free resection with curative intent is a well-known but, interestingly, not so much studied phenomenon. These "**spread predominant**" pattern of surgical treatment failure at the resection site or on pelvic peritoneal surface ("**peritoneal barrier**") does not mean a systemic disease and call for ultra-radical surgery. Local tumor spread is restricted, for a long phase in malignant progression, to a topographically defined anatomical territory derived from the embryonic precursor tissue of the organ from which the tumor originated. When a pelvic neoplasm is encountered that has attained extensive local size without extrapelvic site metastasis, a definitive operation can be done that will encompass the neoplasm and all contiguously involved structures, with a margin of normal tissue. However, these exercises in itself can be depressing: multiorgan involvement, decreased sojourn time of tumor cells, violated anatomic boundaries and lack of enveloping tissue compartments, and the difficulty in assessing fibrosis and fixation as a result of previous surgery and/ or radiotherapy are the challenging issues in treatment of recurrent pelvic neoplasms. Thus, something more than a blind tradition is required; the patient should no longer be subjected to standard operations, but the operation should be fitted to their unusual needs. Local recurrence confined to the pelvis is a local failure of primary treatment: specific tumor cells clinically reappeared in the tumor bed or surrounding adjacent tissue border ("**cellular persistence**") Tumor cells could not be eradicated at the periphery of the initial carcinoma. In addition, metastatic tumor cells showing genetical instability, increased dedifferentiation and metastatic ability located presumably previously in the regional lymph nodes were proliferated. Whether micrometastases reflect cell shedding from the primary tumor, the marker of metastatic potential of the primary tumor or represent the evidence of residual disease is not clear. While some local recurrences are suture line or anastomotic recurrences, most adhere to or invade to major pelvic structures. Such recurrences are very difficult to address "pure" surgically, and treatment of these patients is therefore quite challenging. In the absence of surgical approach, 5-year survival following local recurrence is less than 5%, with a mean survival of only 7 months. Rather than relegating patients with recurrent malignancy to the scrap heap of repeated irradiation and chemotherapy, which are rarely curative, one should consider exenterative surgery, regardless of the origin of the cell type of the tumor. Therefore, surgery should be strongly recommended whenever technically feasible. Many centers have used multimodality therapy, including preoperative chemoradiation, extensive radical surgery, and intraoperative radiation therapy (**IORT**) to better address the significant symptoms associated with recurrent rectal cancer with the intent to improve overall survival. The

5-year survival rates for patients with recurrent rectal cancer who undergo multimodality therapy can range from 25% to 40% in highly specialized institutions with high patient volume. Any discussion of exenterative operative technique must represent a simplified overview: a stereotyped, systematic intervention is not possible. It is essential for the surgeon to develop critical decision-making regarding the type of operation required, the extent of pelvic side wall dissection that is best suited for the index lesion, and the best and safest methods for restoration of bowel, urinary, and sexual function for each patient. Infrequently are any two operations accomplished in this manner. Pelvic colorectal surgeon must be flexible in surgical approach to the recurrent lesion. The type of surgical approach to be used will vary not only with location and extent of the lesion, but also with the degree of fibrosis and devascularization and with the dosage of any pelvic irradiation. Nevertheless, it is most difficult after a high dosage of irradiation to determine accurately the distribution of malignancy in the pericervical and side wall tissues, and at the trigonal base of the bladder.

Best Surgical Option for Transverse Colon Cancer

Prof Mustafa Oncel, MD, FEBSQ-C, FASCRS (Int)

Istanbul, Turkey

Several technical options are present for the treatment of transverse colon cancers, and there are limited information comparing these techniques. To decide the best option, it may be necessary to consider several aspects. Current oncological practice follows the footprints of embryology, accordingly it has to be considered that most of the transverse colon is originated from midgut.

For the tumors located at the hepatic flexure, right or extended right hemicolectomy may be performed. The difference between these techniques depends on where the middle colic vessels are ligated, at their roots or after leaving the left branches. D3 resection technique advocates an extended right hemicolectomy for T2-T4 and/or node positive hepatic flexure tumors, since tumor invasion rate at the root of inferior mesenteric artery reaches up to 40% in some studies. For the tumors located at the middle of transverse colon, a segmental transverse colectomy or an extended right hemicolectomy may be considered. An extended resection may be a better option since up to 9.8% of lymph node involvement has been reported at the root of ileocolic vessels. In addition, several studies have reported an increased rate of anastomotic problems after a segmental resection may be related to the tension at the anastomosis. At the time of decision-making, the most difficult location is splenic flexure, since these tumors are at the border of midgut and hindgut. So, we do not have a finalizing information proving the superiority of one of the techniques of extended right or extended left or segmental resections.

Due to the connections between foregut and midgut, extramesocolic resection border should be noticed. Metastases to the right gastrocolic vessels and infrapyloric vein have been reported to happen 9% and 11%, respectively for the tumors located at hepatic flexure. So, at the time of operation, it may be necessary to harvest these lymph nodes with omentum in complete.

Although almost all historical prospective randomized trials evaluating the value of laparoscopic surgery have excluded transverse colon cancer patients, several studies have shown that laparoscopy may be a safe technique for the treatment of these tumors.

Obstructed Colorectal Cancer

Mr Joseph W Nunoo-Mensah

B Med Sci (Hons), BM BS, FRCS, FASCRS, LLM, Consultant Colorectal & Laparoscopic Surgeon

Cleveland Clinic London, 40 Grosvenor Pl, London SW1X 7HY, King's College Hospital, Denmark Hill, London, SE5 9RS

Approximately 7% to 29% of patients with colorectal cancer experience an acute large bowel obstruction (LBO), which represents one of the most common causes of surgical emergencies. A sigmoid colon tumour is the most common site of obstructive colorectal carcinoma, and >75% of tumours are found distal to the splenic flexure. Generally, colorectal cancer presents as an emergency when the disease has advanced to an advanced stage, and frequently occurs in elderly patients with significant comorbidities. However, LBO is an abdominal emergency with high morbidity and mortality rates and should not be left untreated as it can lead to perforation and peritonitis. In recent studies, researchers have noted high rates of morbidity and mortality following surgery, which is often required in 75% of cases, of 42-46% and 13-19%, respectively. Complications are frequently the result of delayed diagnosis or treatment. Radiologists play an important role in accurate diagnosis as well as in determining the best treatment plan. Although resection of the tumour is the 'gold standard' for the treatment of malignant colonic obstruction, in the past two decades self-expanding endoluminal colonic stents have been included in the therapeutic arsenal as the first step in the treatment of distal colonic obstruction, with the objective of eliminating the obstruction and avoiding the need for emergency surgery. Once the acute obstruction has been resolved, surgery is preferred as a second-stage definitive treatment. The possibility of treating acute malignant obstruction with colonic stenting has been demonstrated in several studies. However, there continues to be debate regarding the advantages of this strategy over emergency surgery in this situation.

The purpose of this presentation is to provide an overview of current treatment options for acute malignant large bowel obstruction based on the available evidence.

References:

1. Kim JS, Hur H, Min BS, et al. Oncologic outcomes of self-expanding metallic stent insertion as a bridge to surgery in the management of left-sided colon cancer obstruction: comparison with nonobstructing elective surgery. *World J Surg* 2009;33:1281-6
2. Kleespies A, Fuessl KE, Seeliger H, et al. Determinants of morbidity and survival after elective non-curative resection of stage IV colon and rectal cancer. *Int J Colorectal Dis* 2009;24:1097-109
3. Runkel NS, Hinz U, Lehnert T, et al. Improved outcome after emergency surgery for cancer of the large intestine. *Br J Surg* 1998;85: 1260-5
4. Markogiannakis H, Messaris E, Dardamanis D, et al. Acute mechanical bowel obstruction: clinical presentation, etiology, management and outcome. *World J Gastroenterol.* 2007;13(3):432-437
5. Drożdż W, Budzyński P. Change in mechanical bowel obstruction demographic and etiological patterns during the past century: observations from one health care institution. *Arch Surg.* 2012;147(2):175-180
6. Farkas NG, Welman TJP, Ross T, Brown S, Smith JJ, Pawa N. Unusual causes of large bowel obstruction. *Curr Probl Surg.* 2019;56(2):49-90

Cytoreductive Surgery (CRS) and Hyperthermic Intraperitoneal Chemotherapy (HIPEC) in Colorectal Cancer-Peritoneal Metastasis (CRC-PM)

Selman Sokmen, MD

Izmir, Turkey

Traditional treatment involving systemic chemotherapy (sCT) for CRC-PM is largely ineffective. CRS&HIPEC combined with sCT is a reliable “triplet therapy” for highly and carefully selected patients. Although discussions are divided for and against because of no clear consensus, the perceived lack of compelling evidence, potential morbi-mortality, and increased hospital costs for this approach, a bunch of cumulated studies demonstrated a clear and significant improvement in survival at 2 and 5 years following CRS&HIPEC. The aim of this study is to focus on survival outcomes, morbi-mortality results, and lessons learned over the last 25 years at Dokuz Eylul University Peritoneal Surface Malignancy Center, Izmir, Turkey. In this prospective cohort (2007; n=661 patients; n= 210 CRC patients), the robust independent prognostic factors were peritoneal cancer index (p=.001; HR=2.51), complete cytoreduction (p=.002; HR=2.53), urologic complication (p=.002; HR=2.33), number of resected organs (p=.004; HR=1.85), and recurrent disease (p=.001; HR=5.30). Clavien-Dindo grade I-II and III-IV morbidity rates were 17.9% (n=35) and 15.8% (n=31), respectively. The overall survival rates were 76, 41, 28, and 23% at 1, 3, 5- and 10-years, respectively. Our findings support a growing body of data that showed that CRS&HIPEC can result in survival rates better than any therapeutic option. Critical decision-making for CRC-PM is complex and treatment requires cross-disciplinary skills and expertise, multimodality approaches, and specialist centers. In conclusion, what do we really need?:

- 1) Better understanding of tumor pathophysiology,
- 2) Cadaveric training, particularly in retroperitoneal and pelvic surgery,
- 3) What is needed actually is better CRS,
- 4) More effective HIPEC/CHemo regimens,
- 5) Establishment of CRS&HIPEC centers.

Splenic Flexure Mobilization

Mehmet Ayhan Kuzu, MD, PhD

Ankara, Turkey

The splenic flexure mobilization (SFM) facilitates tension-free anastomosis with adequate cancer-free margins during left-sided colon and rectal surgery. To achieve this within the embryologic planes of surgery, the crucial steps are the high ligation of the inferior mesenteric vein and the inferior mesenteric artery (IMV, IMA). However, debate remains whether the splenic flexure needs to be mobilized routinely or whether SFM should be employed selectively. SFM is technically demanding and has the potential risk of major morbidity or mortality related to splenic injury and colonic ischemia. On the other hand, the routine use of SFM ensures a tension-free anastomosis particularly for very low pelvic anastomosis and safe oncological resection. Regardless of whether the procedure is performed laparoscopically or using an open approach, optimal dissection should follow embryologically-derived surgical anatomical planes in an effort to minimize morbidity and ensure a consistently reproducible technique. In addition to this one must be bear in mind the vascular anatomical variations especially the central mesocolic anastomotic collaterals during splenic flexure mobilization.

Right Laparoscopic Hemicolectomy: D3, Medial to Lateral, Intracorporal Anastomosis

Prof Mustafa Oncel, MD, FEBSQ-C, FASCRS (Int)

Istanbul, Turkey

Inspiring from the results of total mesorectal excision, Hohenberger has shown that complete mesocolic excision is a feasible technique for the treatment of right sided colon cancers. Intracorporal anastomosis of ileum and transverse colon may be more beneficial than an extracorporal anastomosis since it does not necessitate a longer, vertical incision at the upper part of abdominal wall. In this presentation, technical details of this operation will be presented.

Battling Shortages of Healthcare Professionals: Solutions to Gain, Train and Retain

Shoulder to Shoulder: shifting tasks from nurses to students to provide post-pandemic care (process and outcomes of a task shifting project in an academic medical center)

Sophia Rijpkema

Amsterdam, Netherlands

During the Covid-19 pandemic, most hospitals were forced to delegate tasks from one profession (or domain) to another to maintain or increase access to care. In Amsterdam UMC, after the height of the first two Covid-outbreaks, project “Shoulder to Shoulder” was initiated and implemented to aid in the provision of care for patients on Covid-originated waitinglists. This was done by delegating tasks from the nursing domain to medical students (doctors in training) for whom a new role was designed: the “Clinical Nursing Assistant”. The aim of this study is to investigate project “Shoulder to shoulder”, the implementation design and effects to (1) provide a deeper understanding of the mechanisms of, facilitators in and barriers for task shifting and (2) to evaluate what the effects of task shifting are on (perceived) quality of care, innovative training methods, teamdynamics, capacity, personnel planning and interprofessional learning.

The implementation of Shoulder to Shoulder on 6 nursing wards in Amsterdam UMC shows a number of results. Firstly, results on team dynamics variables show that the job satisfaction scores of nurses within the wards improved, the degree they felt supported increased and the collaboration between nurses and future doctors was rated as positive. Secondly, the shifting and sharing of tasks resulted in significant increases of scores on interprofessional understanding and learning. Thirdly, the effects on increased capacity and personnel planning show mixed results: on 3 out of 6 wards, the patient to nurse ratio decreased (resulting in a higher number of maximum beds on the wards). On the other 3 wards no results could be observed in this fase of the project. Lastly, the perceived quality of care was not affected by shifting tasks to the Clinical Nursing Assistant and both nurses and the CNA's were positive about the quality of care provided on the ward.

Conclusions: the shifting of tasks from nurses to Clinical Nursing Assistant on the clinical wards supports nurses, increases the capacity on wards after 3 months of implementing and stimulates interprofessional cooperation and learning between nurses and future doctors.

Key words: Health systems, Guidelines, Guidance, Task Shifting, Task Sharing, Profesional Delegation, Organisational Redesign, Innovative learning, Innovative Training.

Current Management of Acute Diverticulitis: Drains, Germs, or Steel Multidisciplinary Therapy for Acute Diverticulitis

Philip F. Caushaj, MD, PhD, FACS, FASCRS, FISUCRS, AGAF, FACG

Professor of Surgery, University of Connecticut School of Medicine, Hartford, CT, USA

Professor of Surgery, Mother Teresa University School of Medicine, Tirana, Albania

Legion of Honor, Republic of Albania

Legion of Honor, Republic of Bulgaria

The prevalence of colonic diverticular disease has increased over the last decade and will continue as the baby boomers continue to age. This fact in association with improvements in antibiotic therapy, diagnostic imaging modalities, interventional radiological techniques, and surgical efforts to maintain gastrointestinal continuity have led to myriad alternatives when selecting management strategy for the patient afflicted with a complicated presentation and Acute Diverticulitis.

The evolution of polymicrobial therapy in association with selected interventional techniques and concomitant improvements in critical care have added new dimensions for the clinician to consider. Whether to choose antibiotic treatment in association with interventional techniques versus direct surgical intervention is not so clear any longer. This is more so in patients complicated with abscess formation- especially with larger (>8 cm) abscesses. Regarding surgery, again new changes and challenges are present especially with the advent of minimally invasive techniques including robotic surgery. Gone is the dictum that two episodes of hospitalization in association with medical treatment mandated surgical intervention. In the past, the significant debate was whether to perform one, two or three stage operations. Now the controversy occurs regarding laparoscopic lavage and resection with primary anastomosis as treatment options for Hinchey III and Hinchey IV diverticulitis in place of diversion in the appropriately selected patient- the literature reveals deficits in benefits with both techniques. The data has clearly demonstrated that 2 episodes of diverticulitis is no longer an indication for surgery- but current management relies on stratification of risks of recurrent diverticulitis, morbidity of surgery, ongoing and persistent symptoms, complexity of disease and operative risk. Review of the published data reveals that complicated diverticular disease still requires surgical treatment in patients with acceptable comorbidity risk and is mandatory with free colonic perforation and septic unstable patient.

This discussion will review the current management stratagems present for patients who present with complicated Acute diverticulitis in particular Hinchey III and IV. The extant literature recommendations including those of major societies will be reviewed and discussed.

Reoperative Strategy for Colorectal Anastomotic Leaks

Dursun Bugra

Koç University School of Medicine, Department of General Surgery, Istanbul-Turkey

Anastomotic leak (AL) is the most serious specific complication of colorectal surgery. The risk increase when the anastomosis is low in the pelvis. In the literature there is a wide variation of leak rates between 3.5 and 20 percent

The leak is the first cause of death after rectal excision (Matthiessen P, Br J Surg 2006). Postoperative quality of life is worsened because of bad functional results and risk of definitive stoma. Unintentional permanent stoma is 46% in leak group vs 9% in non-leak. The impact of AL on the oncological results is debatable,

but it is generally accepted that the leak is one of the causes of decreased survival rates (Mirnezami A, Ann Surg 2011).

Eighty percent of ALs are symptomatic with intrapelvic abscess or peritonitis. The symptoms and signs of AL are fever, abdominal and/or pelvic pain, ileus, increased ileostomy outflow, pus discharge through a drain and/or anus, acute urinary retention or pollakiuria.

The diagnosis could be done by CT, endoscopy, anal exploration under anesthesia. The aim of the treatment with rapid action is to reduce the morbidity and mortality, to treat perianastomotic sepsis, to save the anastomosis (if possible) and to promote healing (Phitayakorn R, World J Surg 2002).

AL with peritonitis necessitate to return back to the operating room for lavage and drainage, for diverting stoma (if not done during the first operation), for checking the anastomosis transanally or with an endoscope. For anastomotic defects larger than 1 cm or including more than 1/3 of the circumference, or if there is an ischemia of the colon, the safest option is take down the anastomosis (Hartmann procedure).

Hartmann reversal is difficult and almost impossible for low anastomosis. For that reason, the anastomosis should be preserved whenever possible. In early surgery for stable patient without septic shock, no malnutrition, no major tissue inflammation, with small defect less than 1 cm, the alternative is the repair of the anastomosis and creation of a diverting stoma (if not done during the first operation).

AL with abscess alone, smaller than 3 cm, antibiotic treatment is generally sufficient. For abscesses larger than 3 cm, drainage is also needed out of antibiotics. The drainage can be done in different manners: CT guided transabdominal or transgluteal, through transanal retractor, with an endoscope, through laparotomy or laparoscopy. Transanal endosponge treatment is an effective method for healing the perianastomotic sepsis and closing the sinus (Abdalla S, DCR 2020).

The late sequelae of AL are chronic presacral sinus, rectovaginal fistula and stenosis. Fibrin glue injection, marsupialisation, endosponge applications or redo anastomosis are the options for presacral sinus treatment. Graciloplasty, Martius flap and redo anastomosis could be used for rectovaginal fistula. The stenotic anastomosis is generally treated by dilatations, if dilatations fail redo surgery is a good option.

The timing of redo surgery is important; it should be programmed when there is no more sepsis, when the lesions are stabilized, in theory 4-6 months after the first surgery. Preoperative work-up include CT scan, and/or MRI to rule out residual collection/recurrence, digital rectal examination, and colonoscopy to evaluate the length of the colon and the length of the rectal stump. Pull-through technique gives the best results for the unsolved anastomotic leak complications by other methods (Maggiori L, Int J Colorectal Dis 2015).

Laparoscopy in the Treatment of Colonic Diverticular Bleeding

O.B.Tymchuk, M.A. Kashtalyan, V. Yu. Shapovalov

Odessa National Medical University, Odessa

Military Medical Clinical Center of the Eastern Region, Dnipro

Objective: to analyze the experience of treatment of patients with diverticular disease of the colon, complicated by bleeding.

Materials and methods: analyzed the treatment of 221 patients, hospitalized in the Military Medical Clinical Center of the Southern region of Odessa, who underwent 263 surgeries for diverticular disease of the colon and its complications. Intestinal bleeding as a cause of hospitalization was noted in 17 (7.6%) patients.

Results and discussion: In 9 patients, bleeding was stopped by conservative methods. 8 patients underwent surgical treatment. The following surgical interventions were performed: laparoscopic left hemicolect-

tomy (4), laparoscopic resection of the sigmoid colon (1), left hemicolectomy (3), right hemicolectomy (1). At laparoscopic left hemicolectomy the average duration of operation made $205 \pm 12,5$ min. The average duration of the postoperative period was 9.75 ± 1.2 days. The average duration of the postoperative period was 9.75 ± 1.2 days. With left-sided traditional hemicolectomy – the average duration of the operation – 215 ± 16.3 min, the average duration of the postoperative period – 14.5 ± 2.1 days.

Conclusions: our experience showed the relative duration of surgery in both laparoscopic and “traditional” open, the duration of the postoperative period with laparoscopic intervention is lower, the intensity of pain and recovery time of bowel function in the group of patients who also performed laparoscopic surgery. compared to traditional access operations.

Key words: laparoscopy, colonic bleeding, diverticular disease.

Laparoscopic Peritoneal Lavage in Treatment of Purulent and Fecal Peritonitis as Complications of the Colonic Diverticular Disease

M.A. Kashtalian, O.B. Tymchuk, I.P. Kurachenko

The Odesa National Medical University, Odesa, Ukraine,

The Military Clinical Hospital of the East Region, Dnipro, Ukraine

The complications of diverticulosis occurs in 40–42% of patients, of them diverticulum perforation is observed in 3.3% in cases of the clinically expressed and asymptomatic types of the disease. In 1996, O’Sullivan proposed a procedure for laparoscopic peritoneal lavage and drainage (LLD) in patients with diffuse purulent peritonitis after perforation of the diverticulum in the absence of massive fecal contamination of the abdominal cavity. LLD should be considered as an effective and safe treatment option for patients according to the Hinchey III classification, which avoids Hartmann’s operation.

The number of complications in this case is 35–38%, lethality — 5–7.1%.

Performing laparoscopic peritoneal lavage in patients with perforated diverticulitis complicated by purulent peritonitis is an alternative to Hartmann’s operation or intestinal resection with a primary anastomosis (with a preventive stoma), which is based on a lower mortality and fewer complications and reduced bed-days.

Key words: colonic diverticular disease, laparoscopy, peritoneal lavage

Laparoscopy in the Treatment of Patients with Complicated Diverticular Colon Disease

O.B. Tymchuk, Ya.M. Bylo

Military medical clinical centre of the East Region, Dnipro

M.A. Kashtalyan, V.Yu. Shapovalov

Odesa national medical university, Odesa

Goal. To study the results of treatment of diverticular disease of the colon using laparoscopy.

Materials and methods. During 2004-2020 the treatment of 221 patients hospitalized in the Department of Abdominal, Emergency Surgery and Coloproctology Clinic of the Military Medical Clinical Center of the Southern Region of Odessa was analyzed, who underwent 263 surgeries for diverticular colon disease

(DCD) and its complications. There were 118 men (53.4%) and 103 women (46.6%). Complicated forms of DCD were diagnosed in 186 (84.5%) patients. 164 (62.4%) operations were performed as an emergency, of which 102 (61.7%) were performed using video endoscopic equipment.

Results and discussion. 49 patients were treated in 2 stages. At the first stage, during the hospitalization of patients with urgent indications with a clinical picture of acute abdomen, radical surgery was not performed. The purpose of this stage was to save lives and stabilize the patient's condition. Preference was given to minimally invasive operations (diagnostic laparoscopy, laparoscopic peritoneal lavage, sigmoidostomy). In the second stage, from 9 days to 6 months after the first operation, radical interventions were performed - left hemicolectomy or sigmoidectomy. In 19 patients, radical operations of the second stage were performed without discharge of the patient from the hospital after treatment in the first stage.

Conclusions: 1. Surgical treatment of patients with complicated DCD is better to carry out using video endoscopic equipment, as evidenced by the shorter duration of the operation $73.4 + 6.2$ minutes compared with open surgery – $118.4 + 7.3$ minutes and less bed-day – $6.1 + 0.7$ days compared to open transactions $11.3 + 1.2$ days. 2. Repeated planned radical operations on DCD is better to perform laparoscopically, as evidenced by fewer complications (6.7% compared to open operations – 10.1%). 3. Two-stage treatment of complicated DHTC, when the second stage, left hemicolectomy, is performed routinely within 10 days to 6 months after surgery for urgent indications is considered the best.

Key words: laparoscopy, acute diverticulitis, diverticular disease.

Personalizuotos medicinos galimybės gydant storosios žarnos vėžį

Edita Baltruškevičienė

Nacionalinis vėžio institutas

Storosios žarnos vėžys yra heterogeniška liga, kurios metu nustatoma įvairių genetinių ir epigenetinių pokyčių, galinčių lemti jautrumą arba atsparumą gydymui. Vienodų histopatologinių charakteristikų navikai dėl skirtingų genomo pokyčių gali skirtingai reaguoti į taikomą gydymą. Personalizuota medicina leidžia ištirti naviko genomą bei remiantis jo pokyčiais suskirstyti navikus į grupes, įvertinti jų prognozę bei potencialų atsaką į gydymą.

Prieš pasirenkant išplitusios žarnos vėžio sisteminį gydymą rekomenduojama ištirti dėl RAS, BRAF mutacijų bei mikrosatelitų nestabilumo (angl. microsatellite instability-high, MSI-H) arba klaidingai suporuotų nukleotidų DNR pažeidimų taisymo sistemos stokos (angl. mismatch repair deficient, dMMR). Nenustačius reikšmingų RAS genų mutacijų metastazavusį storosios žarnos vėžį rekomenduojama gydyti atsižvelgiant į naviko lokalizaciją – kairės pusės navikų atveju skirti chemoterapijos ir epidermio augimo faktoriaus receptoriaus (angl. epidermal growth factor receptor, EGFR) inhibitoriaus derinį, o dešinės pusės navikų atveju – chemoterapijos ir angiogenezės inhibitoriaus derinį. Nustačius RAS mutacijų EGFR inhibitorių skirti nerekomenduojama. BRAF mutacija yra ne tik labai blogos prognozės rodiklis, tačiau ją turintys navikai gali būti tikslingai gydomi BRAF ir EGFR inhibitorių deriniu. MSI-H arba dMMR navikai yra išskirtinai jautrūs imunoterapijai.

Išplėstinis genomo tyrimas leidžia nustatyti ir kitus retesnius, tačiau reikšmingus genų pokyčius, kurių atveju gali būti taikomas personalizuotas gydymas – HER2 amplifikacijos atveju skiriama anti-HER terapija, NTRK mutacijos atveju – NTRK inhibitoriai, MET, PIK3CA, MEK ir kiti pokyčių atveju į juos nukreipta taikinių terapija, kurios efektyvumas dar tyrinėjamas klinikiniuose tyrimuose.

Personalizuota medicina tai į specifinius naviko genomo pokyčius nukreiptas gydymas, kuris pastaraisiais dešimtmečiais iš esmės pakeitė storosios žarnos vėžio gydymo gaires bei rezultatus. Genomo tyrimai papildė anksčiau patvirtintus veiksnius (naviko histologinį tipą, stadiją, lokalizaciją storojoje žarnoje), lemiančius storosios žarnos vėžio gydymo pasirinkimą.

100 pirmųjų robotinių storosios žarnos operacijų Lietuvoje: Klaipėdos universitetinės ligoninės patirtis

Narimantas Evaldas Samalavičius, Olegas Deduchovas, Vitalijus Eismontas, Oleg Aliošin

Pilvo ir robotinės chirurgijos skyrius, Chirurgijos departamentas, Klaipėdos universitetinė ligoninė, Klaipėda

Darbo tikslas: prospektyviai įvertinti pacientus, kuriems buvo atliktos robotinės kolorektinės operacijos naudojant Senhance® robotinę platformą mūsų centre.

Metodai. Nuo 2018 metų lapričio mėnesio (robotinės chirurgijos įdiegimo) iki 2022 metų vasario mėnesio buvo atlikta 100 robotinių kolorektinių operacijų, naudojant Senhance robotinę platformą. Buvo išanalizuoti prospektyviai surinkti duomenys. Buvo vertinami perioperaciniai reiškiniai, operacijos duomenys bei ankstyvas pooperacinis laikotarpis.

Rezultatai. Iš 100 pacientų, kuriems buvo atliktos kolorektinės operacijos naudojant Senhance® robotinę platformą, 52 buvo moterys ir 48 vyrai, amžius 23-92 metai, amžiaus vidurkis 62 metai. Hospitalizacijos trukmė buvo nuo 3 iki 48 dienų, vidutiniškai 7,4 dienos. 86 (86%) pacientams operacijos buvo atliktos dėl

kolorektinio vėžio, o 14 pacientų buvo operuoti dėl kitos (gerybinės) patologijos. Pirmųjų 25 operacijų trukmė buvo vidutiniškai 3 valandos ir 38 minutės, nuo 2 valandų ir 5 minučių iki 6 valandų and 20 minučių. Paskutinių 25 operacijų trukmė vidutiniškai buvo 2 valandos ir 45 minutės, nuo 1 valandos ir 20 minučių iki 5 valandų ir 10 minučių. Gaubtinės žarnos operacijos buvo 48 ir 52 buvo tiesiosios žarnos operacijos. Iš 100 operacijų 3 (3.0%) atvejais operacijos buvo konvertuotos į atvirą chirurgiją: 1 iš jų dėl intraoperacinės komplikacijos – kraujavimo, kitos – 1 dėl netikėtos naviko lokalizacijos ir 1 dėl naviko peraugimo į skrandžio atralinę dalį. 12 (12%) pacientams po operacijos išsivystė įvairios komplikacijos, iš kurių 5 (5%) reikėjo peroperuoti naudojant bendrinę nejautrą. Po operacijos nei vienas ligonis nemirė.

Išvados. Mūsų duomenys leidžia daryti išvadą, kad kolorektinė chirurgija naudojant Senhance® robotinę platformą yra galima ir saugi. Reikalingi papildomi tyrimai, kurie padėtų aiškiai apibrėžti šios robotinės chirurgijos vaidmenį atliekant operacijas dėl gaubtinės ir tiesiosios žarnos chirurginių susirgimų.

Silodozino skyrimas šlapinimosi sutrikimų prevencijai pacientams, kuriems atlikta žema priekinė rezekcija su ankstyvu šlapimo pūslės kateterio pašalinimu

Doc. dr. Audrius Dulskas¹, Žilvinas Gričius²

¹Nacionalinis vėžio institutas, ²Vilniaus universitetas, Vilnius

Tyrimo tikslas: Įvertinti alfa-1 adrenoreceptorių blokatoriaus - Silodozino saugumą ir veiksmingumą, siekiant sumažinti apatinių šlapimo takų simptomų dažnį pacientams po tiesiosios žarnos vėžio operacijų.

Metodai: Atliktas perspektyvinis, atsitiktinių imčių, dviejų grupių klinikinis tyrimas. Įtraukta 150 tiesiosios žarnos vėžiu sergančių pacientų, kuriems atlikta tiesiosios žarnos rezekcija Nacionaliniame Vėžio Institute, Vilnius, 2019–2022 m. Pacientai atsitiktine tvarka sugrupuoti į dvi grupes santykiu 2:1: 100-ui pacientų paskirta alfa-1 adrenoreceptorių blokatorius Silodozinas (8mg p/os) – Silodozino grupė, kita 50-ies pacientų grupė Silodozino negavo – kontrolinė grupė. Visiems pacientams 1-ą poopereacinę parą buvo ištrauktas šlapimo pūslės kateteris ir atitinkamai skirta profilaktinė Silodozino dozė arba ne. Buvo renkami ir analizuojami duomenys apie apatinių šlapimo takų šlapinimosi sutrikimus – šlapimo susilaikymą, dizuriją, šlapimo takų infekciją ir kitas komplikacijas.

Rezultatai: Iš 150-ies įtrauktų pacientų 84 (56proc.) buvo vyrai ir 66 (44 proc.) moterys, amžiaus mediana 65 metai (28–94). 45 (30 proc.) pacientai sirgo apatinio, 52 (34,7 proc.) – vidurinio ir 53 (35,3 proc.) – viršutinio trečdaliao tiesiosios žarnos vėžiu. Daugiausia atlikta žemų priekinių tiesiosios žarnos rezekcijų su pilna mesorectum ekscizija – 72 (48 proc.), su daline mesorectum ekscizija – 45 (30 proc.), abdominoperinealinių rezekcijų – 33 (22 proc.). Iš jų 81 (54 proc.) operacija atlikta atviru būdu, o 69 (46 proc.) – laparoskopiniu. Vidutinė poopereacinė hospitalizacijos trukmė buvo 8 dienos (3–51), reikšmingo skirtumo tarp grupių nebuvo (Silodozino grupėje – 9, kontrolinėje 7 dienos, $p=0,1$). Iš viso užfiksuota 10 (6,7proc.) apatinių šlapimo takų šlapinimosi sutrikimų (7 (7 proc.) Silodozino ir trys (6proc.) kontrolinėje grupėje, $p = 0,92$). Iš jų Silodozino grupėje pasitaikė vienas (1 proc.) šlapimo susilaikymo, trys (3proc.) dizurijos ir trys (3 proc.) šlapimo takų infekcijos atvejai, kontrolinėje grupėje atitinkamai 1(2 proc.), 1(2 proc.), 1(2 proc.).

Išvados: Silodozinas, šalinant šlapimo pūslės kateterį 1-ą poopereacinę parą, yra saugus vaistas siekiant sumažinti šlapinimosi sutrikimus po tiesiosios žarnos rezekcijos. Tačiau šis tyrimas neparodė, kad alfa-1 adrenoreceptorių blokatorių vartojimas statistiškai reikšmingai sumažintų šlapinimosi sutrikimų simptomus. Reikalingi didesnės imties ir aukštos kokybės, atsitiktinių imčių kontroliuojami klinikiniai tyrimai.

Mechaninis storosios žarnos paruošimas kartu su peroraliniais anitibiotikais planinėje tiesiosios žarnos chirurgijoje – multicentrinis randomizuotas tyrimas

Povilas Kavaliauskas, Mykolas Venckus, Laura Aniuksyte, Narimantas E. Samalavicius, Audrius Dulskas,

Nacionalinis Vėžio institutas, Vilnius, Lietuva

Storosios ir tiesiosios žarnos vėžys išlieka viena dažniausių vėžio lokalizacijų, kuri per metus nusineša beveik 1 milijoną gyvybių visame pasaulyje. Lietuvoje kasmet nustatoma apie 1400 naujų šios ligos atvejų ir deja, bet 800 asmenų miršto nuo šios ligos. Iš visų šių susirgimų, apie trečdalis susirgimų atsiranda tiesiojoje žarnoje.

Tiesiosios žarnos vėžio gydyme yra daug naujovių, taikoma multidisciplininė terapija, siekiant geriausio individualizuoto ligos atsako. Nepaisant to chirurginis gydymas vis tiek išlieka viena efektyviausių technikų leidžiančių pacientui visiškai pasveikti.

Siekiant sumažinti pooperacinių komplikacijų dažnius ir siekiant užtikrinti geresnę operacijų kokybę nuolatos yra tobulinama operacinė technika, stengiamasi užtikrinti sterilias sąlygas operacinėje, bei keliama ligonio priežiūros ir slaugos kokybė. Tačiau čia iškyla vienas pagrindinių iššūkių tiesiosios žarnos chirurgijoje: kaip užtikrinti sterilumą žarnoje, kurioje iš principo negali būti sterilu ir evoliuciškai susiformavusi mikroflora yra gyvybiškai būtina žmogaus egzistavimui. Jau 1977 – 1979 metais pasirodė pirmosios studijos analizavusios skirtingus režimus siekiant paruošti ir sterilizuoti storąją žarnyną prieš operacijas. Visi minėtų studijų režimai buvo sudėtingi, trunkantys kelias dienas ir labai alinantys pacientui. Tačiau atsiradus naujiems vaistiniams preparatams, leidžiantiems pakankamai nesudėtingai išvalyti žarnyną, o antibakterinė terapija išnaikina likusias bakterijas, kyla klausimas, kodėl ši terapija vis dar nėra auksinis standartas storosios ir tiesiosios žarnos chirurgijoje.

Mūsų grupės organizuojamas multicentrinis, įvairias pasaulio valstybes apimantis tyrimas siekia įtraukti kuo daugiau pacientų, ir įvertinti naudą bei galima žalą mechaninio žarnos paruošimo su antibiotiko terapija planinėje tiesiosios žarnos vėžio chirurgijoje.

Savaime išsiplečiančio metalinio stento (SEMS) panaudojimas gydant obstrukcinį kolorektalinį vėžį: vieno centro patirtis

Olegas Deduchovas¹, Oleg Aliošin², Narimantas Evaldas Samalavičius²

Klaipėdos jūrininkų ligoninė (1), Klaipėdos universitetinė ligoninė (2)

Endoskopinių savaime išsiplečiančių metalinių stentų (SEMS) panaudojimas gydant gaubtinės ir tiesiosios žarnos navikų sukeltą obstrukciją pasižymi klinikiniu efektyvumu bei saugumu. Mes retrospektyviai analizavome gaubtinės ir tiesiosios žarnos SEMS stentavimo rezultatus Klaipėdos Universitetinėje ligoninėje. Nuo 2018 m. balandžio mėn. iki 2022 m. sausio mėn. penkiems vyrams ir šešioms moterims buvo atliktas SEMS stentavimas. Visais atvejais buvo naudojami nedengti SEMS. Vidutinis pacientų amžius buvo $72 \pm 7,0$ metų. Visi pacientai buvo gydomi dėl pirminio kolorektalinio vėžio su tiesiosios ($n = 7$) arba gaubtinės žarnos ($n = 4$) obstrukcija. Trims pacientams buvo atliktas stentavimas kaip laikina gydymo priemonė skirta pagerinti paciento būklę prieš operaciją. Antru etapu šiems pacientams buvo atlikta gaubtinės žarnos rezekcija su pirmine anastomoze. Techniškai stentavimas buvo sėkmingas visiems pacientams. Taip pat visais stentavimo atvejais buvo pasiektas geras klinikinis efektas. Komplikacijų, tokių kaip perforacija, stento migracija ar pakartotinė obstrukcija nebuvo. Padarėme išvadą, kad SEMS įdėjimas galėtų būti vienas iš gydymo pasirinkimų gydant pacientus sergančius obstrukciniu gaubtinės ir tiesiosios žarnos vėžiu.

Self-expanded Metal Stent (SEMS) Placement for the Management of Malignant Colorectal Obstruction: Single Center Experience

Olegas Deduchovas¹, Oleg Aliošin², Narimantas Evaldas Samalavičius²

Klaipėdos Seamen's Hospital (1), Klaipėda University Hospital (2)

Endoscopic self-expanded metal stent (SEMS) placement demonstrated high technical success and safety for the management of malignant colorectal obstruction. We retrospectively collected colorectal SEMS stenting clinical cases from the database of a single center. We reviewed all consecutive endoscopic procedures performed with the intention of through-the-scope colorectal SEMS placement in Klaipėda university hospital. Non-covered SEMS were used in all patients. Five men and six women underwent colorectal SEMS stenting from April 2018 to January 2022. The mean age of the patients was 72 ± 7.0 years. There were 11 palliative SEMS placement procedures for colorectal obstruction secondary to unresectable primary CRC. Three patients underwent stenting as a bridge-to-surgery with subsequent colonic resection with primary anastomosis. Technical and clinical successes of SEMS placement were achieved in all patients. There were no adverse events such as stent migration or re-obstruction. We have concluded that SEMS placement could be the choice of treatment for the patients with obstructed colorectal cancer.

Endo-SPONGE® kempinės panaudojimas esant koloanalinės jungties nesandarumui. Atvejo pristatymas

Gyd. I. Kildušienė, Med. m. dr. A. Dulskas

Nacionalinis vėžio institutas

Jungties nesandarumas yra sunkiausia ankstyva komplikacija atsirandanti po tiesiosios žarnos rezekcijos esant žemai koloanalinei jungčiai. Tai gali apsunkinti jungties išsaugojimą, ženkliai pabloginti onkologinės ligos gydymo rezultatus bei neigiamai įtakoti paciento gyvenimo kokybę. Pacientams, neturinties klinikinių peritonito požymių tradiciškai taikomas gydymas antibiotikais, bei transrektalinis susidariusios ertmės plovimas bei drenavimas. Endo-SPONGE® tai, minimaliai invazyvus jungčių kolorektalinėje srityje nesandarumo gydymo metodas, taikomas endoskopo kontrolėje. Endo-SPONGE® – tai speciali kempinė, kuri implantuojama jungties nesandarumo srityje arba į susidariusią absceso ertmę, bei papildomai taikomas pastovus vakuuminis siurbimas. Valdomas slėgis padeda aktyviai pašalinti sekretą iš pažeidimo srities, tokiu būdu mažinamas paburkimas, aktyvuojama kraujotaka, mažėja infekcijos lygis bei skatinamas granuliacinio audinio augimas.

Pacientas A.M. 63 m. vyras. 2021 m. nustatyta III st. cT2N2M0 tiesiosios žarnos vidurinio trečdalo žemo laipsnio adenokarcinoma. Daugiadalykės komandos sprendimu skirtas spindulinis gydymas: dozė/frakcija: 5 Gy; frakc./sav: 5; suminė dozė: 25 Gy. Baigus spindulinį gydymą po 2 mėnesių atlikta atlikta rectum rezekcija su TME, suformuota prevencinė ileostoma. Pooperaciniu periodu buvo įtartas siūlės nesandarumas, pacientas išleistas su drenu. Nepaisant gydymo antibiotikais ir susidariusios ertmės plovimo ir drenavimo, sekretavimas per dreną stebėtas ir po 1,5 mėn po operacijos. Atsirado skausmai išangės srityje. Endoskopu greta anastomozės stebėta 45 mm ilgio ertmė dengta granuliaciniu audiniu. Nuspręsta taikyti gydymą Endo-SPONGE® kempine su aktyvia vakumo terapija. Viso 05.20 – 06.07 laikotarpiu atliktos 5 kempinių implantavimo/keitimo procedūros. Stebėtas ženklus ertmės sumažėjimas iki 2 cm, kuris per 10 d. išnyko ir anastomozė sugijo.

Endo-SPONGE® kempinė gali būti efektyviai taikoma jungties nesandarumo po tiesiosios žarnos rezekcijos esant žemai koloanalinei jungčiai gydymui.

Raktiniai žodžiai: koloanalinė jungtis; nesandarumas; Endo-SPONGE®

Gaubtinės žarnos jatrogeniniai sužalojimai kolonoskopijos metu. Penkių metų patirtis Respublikinėje Panevėžio ligoninėje ir literatūros apžvalga

Andrius Račkauskas¹, Remigijus Samuolis^{1,2}, Donatas Kisielius².

¹Respublikinės Panevėžio ligoninės Bendrosios ir Abdominalinės chirurgijos sk.

²Respublikinės Panevėžio ligoninės Gastroenterologijos sk. Endoskopijų poskyris

Įvadas: jatrogeninis storosios žarnos sužalojimas yra sudėtinga komplikacija, kuri sukelia pavojų paciento sergamumui ir gyvybei. Diagnostinės kolonoskopijos metu jatrogeninių sužalojimų įvyksta 0.016–0.8 proc. atvejų, o terapinės kolonoskopijos metu 0.02–8 proc. atvejų. Apie 45–60 proc. atvejų žarnos sužalojimas nustatomas tos pačios kolonoskopijos metu, o tai leidžia pritaikyti šiuolaikinius gydymo būdus. Endoskopinis perforacinės angos uždarymas „Ovesco OTSC“ klipu leidžia išvengti operacinio gydymo.

Metodika: Atlikta retrospektyvinė studija. Išanalizuoti nuo 2017 iki 2022 m. įvykę jatrogeniniai storosios žarnos sužalojimai įvykę Respublikinėje Panevėžio ligoninėje.

Rezultatai: Per šį laikotarpį nustatyta 10 jatrogeninių storosios žarnos sužalojimų (2 vyrams ir 8 moterims). Visiems pacientams perforacijos įvyko ambulatorinės kolonoskopijos metu, riestinės žarnos srityje. Pacientų amžiaus vidurkis 66,6 m. Tos pačios kolonoskopijos metu nustatytas jatrogeninis sužalojimas 8 pacientams, o dviems pacientams prasidėjus simptomams. Laparotomia ir perforuotos angos užsiuvimas atliktas 4 pacientams, laparoskopinis užsiuvimas 3 pacientams ir 3 pacientams ant perforacinės angos uždėtas Ovesco klipas. Po endoskopinio gydymo būdo pacientams papildomų intervencijų nereikėjo, buvo skirta tik antibiotikoterapija, hospitalizacijos laikas apie 5,6 paros. Pacientams, kuriems atlikta laparotomija hospitalizacijos laikas buvo 14,25 paros, o laparoskopija – 5,7 paros. Mirties atvejų nebuvo. Vienai pacientei, dėl pavėluotos diagnostikos ir išsivysčiusio peritonito, suformuota stoma.

Išvados: jatrogeninis storosios žarnos sužalojimas yra nepageidaujama komplikacija, dėl kurios pacientus reikia skubiai operuoti, ir tenka ilgai gydyti ligoninėje. Greita diagnostika ir gydymas pagerina pacientų išėtis. Minimaliai invazinis ar endoskopinis gydymo būdas pacientui leidžia sumažinti gulėjimo trukmę. Endoskopinis jatrogeninio sužalojimo gydymo būdas visais atvejais buvo sėkmingas, todėl planuojamas taikyti vis dažniau.

Minimaliai invazinės ir ekscizinės pilonidinės cistos operacijų palyginimas: ankstyvieji gydymo rezultatai

Edvinas Dainius, prof. Donatas Venskutonis, doc. Tadas Latkauskas

Lietuvos sveikatos mokslų universitetas, Bendrosios chirurgijos klinika

Įvadas: pilonidinė cista – tai pūlingas kryžkaulio ir uodegikaulio srities odos ir podžio uždegimas, kurio metu formuojasi fistulės. Pagrindinis lėtinės pilonidinės cistos gydymas yra operacinis. Šiuo metu pasaulyje naudojami įvairūs operacijos metodai ir tų metodų modifikacijos. Visas operacijas galima suskirstyti į radikalias (kai pašalinama visa pilonidinė cista) ir minimaliai invazines (kai cista pašalinama dalinai: pašalinami jaugusių plaukų folikulai, pašalinamos granuliacijos). Nors šiuo metu klinikinėje praktikoje naudojamų operacijos metodų yra ne vienas, bendro sutarimo, koks operacijos būdas tinkamiausias, šiuo metu nėra.

Tikslas: įvertinti pacientų skausmą ir gydymo rezultatus po minimaliai invazinės „pit picking“ ir ekscizinės operacijos.

Metodai: LSMU Kauno ligoninėje atliekamas perspektyvinis, randomizuotas klinikinis tyrimas. Tyrime dalyvauja pacientai sergantys lėtine pilonidine cista, kurie atsitiktinai suskirstomi į dvi grupes ir jiems atliekama pilonidinės cistos ekscizija žaizdos nesiuvant (E) arba minimaliai invazinė (PP) operacija. Renkami ir vertinami pacientų, ligos, operacijos ir pooperaciniai duomenys: žaizdos gijimo laikas, nedarbingumo trukmė, ligos atsinaujinimo dažnis ir pooperacinis skausmo intensyvumas. Pacientai stebimi ir recidyvas vertinamas po 6 mėnesių. Šiame pranešime pateikiami pradiniai šio tyrimo duomenys.

Rezultatai: šiuo metu į tyrimą įtraukti 56 pacientai. Grupės homogeniškos vertinant amžių, lytį, KMI, simptomų trukmę, pilonidinės cistos dydį, priešoperacinį skausmą. Nustatytas intensyvesnis skausmas po 1 savaitės E grupėje mediana 2,4(1,9; 3,71;) lyginant PP grupėje mediana 1,0(0,87; 1,83;) $p=0,04$. Stebėtas ilgesnis žaizdos gijimo laikas E grupėje mediana 80(59,59;113,68)d., nei PP grupėje mediana 18(12,25;33,09)d. $p<0,001$. Šešių mėnesių stebėjimas ir recidyvas įvertintas 31 pacientui, nustatyti 3(15,8%) atvejai PP grupėje ir 1(9,1%) atvejis E grupėje.

Išvados: pradiniai tyrimo duomenys rodo, kad minimaliai invazinė operacija pasižymi mažesniu pooperaciniu skausmu po vienos savaitės bei trumpesniu žaizdos gijimu. Ligos atsinaujinimo dažnį vertinti sunku dėl šiuo metu tęsiamą tyrimo, nepilnos tyrimo imties ir pacientų stebėjimo.

Gaubtinės žarnos vėžys – genetinės, imunologinės, chirurginės ir prognostinės naujovės

Justas Kuliavas^{1,2}, Kęstutis Strupas¹

¹*Vilniaus universiteto Medicinos Fakultetas*

²*Nacionalinis vėžio institutas*

Gaubtinės žarnos vėžys yra penktas pasaulyje pagal naujų atvejų skaičių, taip pat užima septintą vietą pagal mirčių skaičių. Prognozuojama, kad šio vėžio atvejų skaičius ateityje didės ir iki 2040m. gali pasiekti beveik 2mln. naujų atvejų kiekvienais metais. Todėl tikslinga galvoti ne tik apie prevenciją, bet ir apie optimalesnį šio onkologinio susirgimo gydymą, ieškant naujų genitinių, imunologinių, chirurginių ir prognostinių ypatybių, kurios pagerintų šios ligos gydymo rezultatus.

Didesnis dėmesys turėtų būti kreipiamas į genetines vėžio sąlybes, įvertinant šeiminę anamnezę ir taip identifikuojant pacientus, kuriems yra didesnė onkologinio susirgimo tikimybė. Pacientų, turinčių genetinę predispoziciją sekimas ir ankstyvesnis ligos nustatymas leistų pagerinti onkologinius gydymo rezultatus.

Vis daugiau duomenų apie svarbų imuninių ląstelių vaidmenį onkologinio proceso dinamikoje, todėl šių faktorių įvertinimas standartinio histologinio tyrimo galėtų duoti naudos prognozuojant tolesnę ligos eigą, optimizuojant gydymą.

Taikant periooperacinę chemoterapiją ir esant lokaliai išplitusiam gaubtinės žarnos vėžiui galima tikėtis pasiekti geresnių gydymo rezultatų, tuo pačiu nepadidinant komplikacijų skaičiaus. Atliekant blužninio linkio gaubtinės žarnos vėžio operacijas, jų apimtis neturi įtakos onkologiniams rezultatams, todėl operacijos apimtį galime parinkti optimaliausia konkrečiam pacientui. Tas pats galioja ir esant dešinės pusės vėžiui.

Pastebėta, kad ne visada remiantis TNM klasifikacija ir kitomis įprastomis sąlybėmis galime tiksliai prognozuoti ligos eigą. Ieškoma naujų sąlybių, kurios leistų tiksliau tai daryti. Atsiranda duomenų, kad laktatdehidrogenazės ir albumino santykis, neutrofilų ir limfocitų santykio pokytis, stromos kiekis navike leidžia papildomai įvertinti ilgalaikius onkologinius rezultatus.

Stebima gaubtinės žarnos susirgimų didėjimo tendencija. Pagrindinis gydymo būdas – chirurgija. Norint pagerinti rezultatus tikslinga atsižvelgti į daugelį faktorių.

Edukacijos būdų įtaka žarnyno paruošimui kolonoskopijai

Prof. G. Brimas, gyd. E. Kildušis

RVUL

Tikslas: apžvelgti publikacijas apie naudojamus žarnyno paruošimo edukacijos būdus ir įvertinti jų įtaką kolonoskopijai.

Metodai: atlikta mokslinių publikacijų paieška PubMed, Cochrane Libraly, Google Scholar ir Springer-Link duomenų bazėse naudojant reikšminius žodžius: improving bowel preparation, cleansing, colonoscopy, education, enhanced, method, instruction, intervention, comparison, validated bowel preparation scale, adult participants.

Rezultatai: į sisteminę apžvalgą įtrauktas 21 straipsnis, kuriuose vertinami įvairūs pacientų edukacijos ruošiant žarnyną kolonoskopijai būdai. Publikacijos skirstytos į tris grupes: (1) tiriamosios grupės pacientų, eduotų vienu iš galimų būdų, duomenys lyginami su kontrolinės grupės pacientų, gavusių standartines instrukcijas, duomenimis; (2) visiems pacientams duotos standartinės instrukcijos, o tiriamosios grupės pacientai eduoti papildomai kuriuo nors būdu ir jų duomenys lyginami su kontrolinės grupės pacientų duomenimis; (3) visiems pacientams duotos standartinės instrukcijos, o tiriamųjų grupių (dvi arba trys) pacientai eduoti papildomai kuriuo nors būdu ir šių grupių pacientų duomenys lyginti tarpusavyje. Pateikti žarnyno paruošimo kolonoskopijai edukacijos būdų palyginamieji rezultatai. Duomenų apie 3D virtualiosios realybės metodo įtaką literatūroje nėra.

Išvados: Šiuo metu nėra nustatyta, kuris edukacijos būdas yra geriausias ruošiant žarnyną kolonoskopijai. 3D virtualioji realybė yra naujas metodas, kurio įtaka žarnyno paruošimui kolonoskopijai nėra iširta, 2021 m. kovo mėn. RVUL pradėta šio metodo tyrimo studija.

Indociano žaliojo fluorescencija koloproktologijoje

Albinas Tamošiūnas

Klaipėdos universitetinė ligoninė

Indociano žaliojo fluorescencija (ICG) prdėta naudoti ~1990 akies dugno angiografijai. Nuo to laiko susidomėjimas šia technologija išaugo, pradėta tirti ir panaudoti įvairiose srityse. Koloproktologijoje ICG mėginama panaudoti dviem tikslais: 1) metastatinių/sarginių limfmazgių paieška ir įvertinimas 2) rezekcijos vietos/anastomozės gyvybingumo įvertinimas.

Metastatinių limfmazgių paieškoje kol kas ženklėsnaudos nerasta: nors limfmazgiai ir aptinkami, bet specifiskumas nedidelis. Rezekcijos vietos gyvybingumo įvertinimas pastaruoju metu kelia vis didesnį susidomėjimą, publikuojama daug straipsnių, tačiau didelė dalis jų – nedidelės apimties ir neaukštos kokybės. 2021m paskelbtos 22 studijų metaanalizės duomenimis, ICG angiografija statistiškai patikimai sumažina anastomozės nesandarumo riziką (OR 0,39; $p < 0,00001$), tačiau stebimas pooperacinio žarnų nepraeinamumo padažnėjimas (OR=1.6; 95% CI 1.04–2.47; $P=0.03$). Visgi pakeitus rezekcijos liniją dėl blogos kraujotakos, anastomozės nesandarumo rizika išauga dramatiškai OR=5.17, 95% CI (2.74-9.73), $P < 0.00001$.

Klaipėdos universitetinėje ligoninėje iki šiol atliktos 7 operacijos, naudojant ICG fluorescenciją. Rezekcijos linijos nebuvo koreguotos. Anastomozės nesandarumas 1 atveju.

Išvada: Indociano žaliojo fluorescencija – aktyviai besivystantis metodas, galintis padėti sumažinti anastomozės nesandarumo riziką.

Anal Fistulas: Data of Klaipeda University Hospital

Oleg Aliošin

Klaipėdos universiteto ligoninė

Introduction. Anal fistula is one of the major benign diseases of rectum. Anatomically, it is the pathway that connects the anal canal to the perianal skin that occurs after a purulent infection in the anal area and often requires surgical treatment.

Methods. A retrospective data analysis of Klaipeda University Hospital was performed. Patients who underwent operation for anal fistula from 2017 to 2021 were included. A total of 125 procedures for anal fistulas were analyzed. Various surgical techniques including LIFT, fistulotomy, Seton insertion and fistula localization were reviewed.

Results. The median age of participants was 46.6 years (22–80), 43.3 (22–80) for men, and 53.65 (33–80) for women. Of the study group, 54 (43.27%) patients had intersphincteric fistulas, 49 (39.2%) transphincteric fistulas, 10 (8%) superficial fistulas, 4 (3.2%) extraspincteric fistulas and 8 (6.4%) complex fistulas. The largest group underwent fistulotomy 70 (56%), LIFT 22 (17.6%), Seton 32 (25.6%), and permocol paste 1 (0.8%) respectively. The success rate for LIFT surgery was 21 (95.5%) and 63 (90%) for fistulotomy. A reoperation was performed for 10 (8%) cases.

Conclusion. The majority of patients (n = 85, 68%) were male. The largest group had intersphincteric fistulas. The most often operation performed was fistulotomy. The success rate in the operation group where LIFT methodology was performed was higher when compared to the fistulotomy group. The reoperation was needed in the cases of complex fistulas or fistulas after previous postoperative complications.

Žarnyno stomų komplikacijos ir jų gydymas

Liudmila Spornaja

Nacionalinis vėžio institutas

Stomų komplikacijos apima tiek pačios stomos, tiek peristominės odos komplikacijas. Jos pasireiškia nuo 10% iki 70% pacientų. Didesnę jų dalį galima susitvarkyti ambulatoriškai su stomos priežiūros specialistų pagalba.

Stomos turinio sukeltas dermatitas – paraudimas, pažeidimas, opos dėl dažno plokštelės pratekėjimo. Gydomas parenkant tinkamą plokštelę ir naudojant korekcines bei gydomąsias priemones. Alerginis dermatitas – odos reakcija į kai kurias specifines rinktuvo sudedamąsias medžiagas ar odos priežiūros priemones. Tokiu atveju parenkami kitos rūšies rinktuvai. Gangreninė piodermija - reta opinė, odos uždegimo liga. Gali susidaryti pavienių arba daug skausmingų papulių, pustulių ar mazgelių, kurie greitai sukietėja ir išopėja. Gydymas – hidrokoloidiniai tvarsčiai. Siūlių aplink stomą iširimas – ankstyva pooperacinė komplikacija. Didelė infekcijos rizika, prastas plokštelės priklijavimas, dažni pratekėjimai, odos pažeidimai. Gydymas – hidrokoloidiniai tvarsčiai. Parastominė išvarža - iškilusi pilvo sienos vieta aplink stomą. Dėl jos gali susidaryti kamštis, kuris sukels žarnoje obstrukciją. Neretai parastominė išvarža gali sukelti skausmą, trukdyti tinkamai užklijuoti rinktuvą bei patikimai prižiūrėti stomą. Gydymas tik chirurginis. Įdubusi stoma. Dažna problema. Išsprendžiama naudojant išgaubtas plokšteles. Stomos gangrena – stomos audinių apmirimas dėl kraujotakos sutrikimo. Stomos stenozė – vėlyva komplikacija, atsirandanti po stomos siūlių iširimo ar gangrenos pasekoje. Chirurginis gydymas taikomas tik esant apsunkintam turinio išėjimui. Stomos iškritimas (prolapsas) įvyks-

ta esant silpniems aplinkiniams audiniams. Iškritus žarnai, gali sutrikti jos kraujotaka, to pasekoje stomos gleivinė paburksta, gali kraujuoti, net išopėti. Ilgainiui iškritęs stomos segmentas gali įstrigti. Gydytas tik chirurginis.

Komplikacijos nėra retos, neigiamai veikiančios pacientų gyvenimo kokybę. Esant komplikacijoms ar neišskumams būtina kreiptis į savo stomos priežiūros specialistą.

Endoskopinių tyrimų poskyris: nuolat augti ir tobulėti

Vida Karalienė

Nacionalinis vėžio institutas Endoskopinių tyrimų poskyris

Endoskopinių tyrimų poskyris yra Bendrosios ir abdominalinės chirurgijos ir onkologijos skyriaus dalis.

Pagrindinė poskyrio veikla – viršutinio ir apatinio virškinamojo trakto ligų endoskopinė diagnostika ir gydymas. 2019 m. atlikta poskyrio renovacija, pacientai turi galimybę gauti europinio lygio endoskopinio ištyrimo paslaugas. Po renovacijos poskyrio patalpos išdėstytos žvaigždės principu. Centre yra dezinfekcinė patalpa, kurioje yra ruošiami aparatai procedūroms ir po jų. Iš kiekvieno darbo kabineto su panaudotu endoskopu ir instrumentais patenkama tiesiai į dezinfekcinę patalpą.

Per metus naudojant šiuolaikinę modernią aparatūrą atliekama per 5000 endoskopinių diagnostinių, chirurginių, terapinių procedūrų bei įgyvendinama Storosios žarnos vėžio ankstyvosios diagnostikos programa. Dalis endoskopinių intervencijų atliekama operacinėse ir radiologiniuose kabinetuose.

Endoskopinių tyrimų poskyryje teikiamos sveikatos priežiūros paslaugos atitinka šiuolaikinius pasaulinio lygio standartus. Džiaugiasi ne tik šias paslaugas gaunantys pacientai, bet ir jas teikiantys asmenys – gydytojai, sveikatos priežiūros specialistai, kurie nuolat tobulina savo profesinės kvalifikacijos įgūdžius bei įgytas žinias pritaiko profesinėje veikloje.

Endoskopinių tyrimų poskyris yra puiki mokslo bazė gydytojų rezidentų ir bendrosios praktikos slaugytojų įgūdžių tobulinimui.

Lietuvoje teikiamų sveikatos priežiūros paslaugų prieinamumas onkologiniams pacientams COVID-19 pandemijos metu

Violeta Misiūnienė

Nacionalinis vėžio institutas Endoskopinių tyrimų poskyris

Tikslas. Išanalizuoti teikiamų sveikatos priežiūros paslaugų pokytį onkologiniams pacientams Nacionaliniame vėžio institute COVID – 19 pandemijos metu.

Metodika. Atlikta retrospektyvinė Nacionalinio vėžio instituto Medicinos statistikos ir analizės skyriaus pateiktų duomenų analizė apie suteiktų ambulatorinių paslaugų apimtį onkologiniams pacientams 2019 m. ir 2020 m. Vertinta 2019 m. vasario – rugsėjo mėn. Bei 2020 m. vasario – rugsėjo mėn. atliktų chirurginių operacijų skaičius. Išanalizuota atliktų prevencinių programų apimtį 2019 m. ir 2020 m. Pasirinktas atvejo studijos metodas leidžia atskleisti susidariusią problemą, šiuo atveju onkologiniams pacientams suteiktų sveikatos priežiūros paslaugų apimčių pokytį COVID – 19 pandemijos metu.

Rezultatai. Atliktų diagnostinių tyrimų sumažėjimas dėl vėžio ankstyvosios diagnostikos prevencinių programų – nuo 25 proc. (storosios žarnos vėžio) iki 62 proc. (atrankinės mamografinės patikros dėl krūties vėžio)

leidžia prognozuoti sergančių pacientų vėžiu vėlesnėmis stadijomis padidėjimą. Atlikus duomenų analizę stebimas atliktų operacijų padidėjimas Nacionaliniame vėžio institute 2020 m. vasario mėnesį, 2019 m atlikta 249 intervencijos, 2020 m. tuo pačiu metu – 274, pokytis – 25, tai 10 proc. daugiau. Galima daryti prielaidą, kad pacientai turintys siuntimus registravosi daugiau chirurginiai intervencijai bijodami planinių teikiamų paslaugų prieinamumo sumažėjimui. 2020 m. balandžio – gegužės mėnesiais stebimas atliktų intervencijų sumažėjimas dėl kilusių protrūkių COVID – 19 viruso tiek tarp pacientų tiek ir tarp sveikatos priežiūros specialistų (laikina buvo sustabdyta kai kurių skyrių veikla). Padaugėjo paliatyvios pagalbos onkologiniams pacientams suteiktų paslaugų dienos stacionare skaičius: 2019 m. – 114 atvejų, o 2020 m. – 173 atvejų, pokytis – 59, tai 52 proc. daugiau nei 2019 m. Viso 2019 m. Nacionaliniame vėžio institute hospitalizuota 11 495 pacientų, 2020 m. – 9 554 pacientų, stebimas -1 941 pokytis, 2020 m. 17 proc. hospitalizuota mažiau pacientų lyginant su 2019 m.

Išvada. Pandemijos metu nenutrūko teikiamos kokybiškos ir savalaikės sveikatos priežiūros paslaugos onkologiniams pacientams Nacionaliniame vėžio institute.

Raktiniai žodžiai: onkologija, onkologinis pacientas, COVID-19 pandemija, sveikatos priežiūros paslaugos.

Storosios žarnos vėžiu sergančių Lietuvos pacientų ryšio tarp gautos informacijos kiekio ir pasitenkinimo bei gyvenimo kokybės perspektyvinis tyrimas

Dignė Jurkevičiūtė¹, Sandra Mauravičiūtė¹, Agnė Rudzikaitė³, Audrius Dulskas²

¹ Medicinos Fakultetas, Vilniaus Universitetas

² Bendrosios ir abdominalinės chirurgijos ir onkologijos skyrius, Nacionalinis vėžio institutas

³ Medicinos Fakultetas, Lietuvos Sveikatos Mokslų Universitetas

Tikslas: Tyrimo tikslas yra įvertinti storosios žarnos vėžiu sergantiems Lietuvos pacientams suteiktą informaciją apie jų ligą, gydymą ir tolimesnę priežiūrą bei palyginti gautos informacijos ryšį su šių pacientų pasitenkinimo lygiu ir gyvenimo kokybe.

Metodai: Perspektyviniame tyrime dalyvavo pilnamečiai storosios žarnos vėžiu sergantys pacientai, kuriems buvo taikytas operacinis gydymas Abdominalinės ir bendrosios chirurgijos ir onkologijos skyriuje, Nacionaliniame vėžio institute. Tyrime naudoti klausimynai: Europos vėžio tyrimų ir gydymo organizacijos (EORTC) QLQ-C30, EORTC QLQ-CR29, EORTC QLQ-INFO25 gyvenimo kokybės klausimynai ir Trumpo paciento pasitenkinimo įvertinimo (SAPS) klausimynas. Surinkti demografiniai ir klinikiniai pacientų duomenys. Visi statistiniai skaičiavimai atlikti naudojantis Microsoft Excel ir SPSS v27 duomenų analizės programomis.

Rezultatai: Į tyrimą buvo įtraukti 150 pacientų, kurie pilnai užpildė klausimynus. Iš viso tyrime dalyvavo 69 (46 proc.) vyrai ir 81 (54 proc.) moteris. Vidutinis amžius – 64.17±11 metai (63.99±11 metų vyrų grupėje ir 64.33±11 metų moterų grupėje). Storosios žarnos vėžio stadijos: Tis – 7 (5 proc.), I – 28 (19 proc.), II – 36 (24 proc.), III – 59 (39 proc.), IV – 20 (13 proc.) pacientų. 94 (63 proc.) pacientai neturėjo suformuotos stomos, 56 (37 proc.) – buvo su stoma. Vidutinė hospitalizacijos trukmė 10.04±6 dienų (neturinčių stomos pacientų – 8.52±5 d., turinčių stomą – 12.60±7 d.). Pacientų pasitenkinimo įvertinimas (SAPS): labai nepatenkinti 8 (5.3 proc.), nepatenkinti 45 (30 proc.), patenkinti 81 (54 proc.), labai patenkinti 16 (10.7 proc.) pacientų. 98 (65 proc.) pacientai, skirtingai patenkinti gydymu (75 proc. labai nepatenkintų, 58 proc. nepatenkintų, 75 proc. patenkintų ir 31 proc. labai patenkintų) norėjo gauti daugiau informacijos apie ligą ir jos gydymą, rehabilitaciją, dietą bei socialinę pagalbą. Pacientų gyvenimo kokybė nepriklauso nuo gautos

informacijos kiekio ($p=0.3561$). Tačiau pacientų pasitenkinimas gydymu statistiškai reikšmingai priklauso nuo gautos informacijos kiekio ($p<0.0001$).

Išvados: Gautos informacijos kiekis nedaro įtakos paciento gyvenimo kokybei, tačiau tiesiogiai veikia paciento pasitenkinimo lygį. Nors dauguma apklaustų pacientų buvo patenkinti gauta informacija ir gydymu, ženkliai didesnė jų dalis norėjo, kad informacijos būtų buvę suteikta daugiau.

T1 Colorectal Cancer – Diagnostics and Treatment Controversies

Matas Jakubauskas¹, Rokas Stulpinas², Tomas Poskus¹, Eligijus Poskus¹

¹*Clinic of Gastroenterology, Nephrourology, and Surgery, Institute of Clinical Medicine, Faculty of Medicine, Vilnius University*

²*Department of Pathology, Pharmacology and Forensic Medicine, Institute of Biomedical Sciences, Faculty of Medicine, Vilnius University*

Introduction: National colorectal cancer (CRC) screening programs are expected to increase the proportion of early stage T1 CRC. Usually, at this stage the main treatment option is endoscopic. The decision to proceed to either surgical treatment or a ‘wait-and-see’ policy with endoscopic surveillance after endoscopic treatment depends on several risk factors. Although, some of them have been identified, their practical usage is quite often cumbersome. Thus, in this study we analyzed the current diagnostics and treatment algorithm for T1 CRC and examined the pitfalls that the clinicians encounter.

Methods: We performed a retrospective analysis of patients that underwent colonoscopy in Vilnius University Hospital Santaros Klinikos from 2017 to 2020. In the descriptive analysis we included patients that were diagnosed with colonic lesions that were greater than 20mm in diameter. Furthermore, we did a literature review of the current T1 CRC treatment guidelines and the use of artificial intelligence in this field.

Results: We included a total of 200 patients in the analysis, 100 of them had polyps with at least Ca in situ. 22 patients underwent subsequent colon resections as the endoscopic treatment was deemed not sufficient. For the 12 of the 22 patient’s residual tumor was found, one patient had no local tumor but a metastasis in the lymph node. Two patients had severe postoperative complications. During the data collection for this study, we identified that the in many cases pathological reports were not sufficient to further plan patient treatment according to the current guidelines, thus a new reporting protocol was developed.

Conclusions: T1 CRC treatment greatly depends on the endoscopic treatment success and the detail of the pathological report. The use of artificial intelligence could improve the prognostics of treatment outcomes.

Keywords: Colorectal cancer, risk factors, pathology, artificial intelligence

T1 storosios žarnos karcinoma – diagnostikos ir gydymo dilemos

Matas Jakubauskas¹, Rokas Stulpinas², Tomas Poškus¹, Eligijus Poškus¹

¹*Gastroenterologijos, nefrourologijos ir chirurgijos klinika, Klinikinės medicinos institutas, Medicinos fakultetas, Vilniaus Universitetas*

²*Patologijos, teismo medicinos ir farmakologijos katedra, Biomedicinos mokslų institutas Faculty of Medicine, Vilniaus Universiteta*

Ivadas: Tikimasi, kad platus nacionalinės kolorektinio vėžio (CRC) prevencinės programos diegimas turėtų ženkliai padidinti ankstyvojo, T1 stadijos CRC dažnį. Įprastais šios stadijos vėžys yra gydomas endoskopiškai. Tolimesnis sprendimas ar pacientui reikalinga papildoma chirurginė intervencija ar ji galima toliau

stebėti endoskopiškai priklauso nuo daugelio rizikos veiksnių. Nors ir nemažai šių veiksnių yra nustatyta, tačiau praktinis jų naudojimas sudėtingas. Šio tyrimo tikslas buvo išanalizuoti dabartinius T1 CRC diagnostikos ir gydymo algoritmus ir nustatyti problemas, su kuriomis susiduria klinicianai jį gydant.

Metodika: Atlikome retrospektyvią analizę pacientų, kuriems nuo 2017 iki 2020 buvo atlikta kolonoskopija Vilniaus Universiteto ligoninės Santaros klinikose. Į analizę įtraukėme pacientus, kuriems kolonoskopijos metu buvo nustatytas bent 20mm diametro polipas. Taip pat atlikome T1 CRC gydymo gairių ir dirbtinio intelekto naudojimo šioje srityje literatūros apžvalgą.

Rezultatai: Bendrai įtraukėme 200 pacientų, 100 jų polipe buvo nustatyta bent Ca in situ. 22 pacientams prireikė papildomos storosios žarnos rezekcijos, dėl endoskopinio gydymo neradikalumo. 12 iš 22 pacientų buvo rastas likutinis navikas, vienam pacientui buvo nerastas pirminis navikas, tačiau rasta vėžio metastazė limfmazgyje. Dviem pacientams išsivystė sunkios pooperacinės komplikacijos. Renkant duomenis šiai studijai, nustatėme, kad daugeliu atveju histologinis polipo įvertinimas nebuvo detalus, todėl apsunkino tolimesnį šiuolaikinių gairių naudojimą planuojant paciento gydymą. Dėl šios priežasties sukūrėme naują patologinio tyrimo vertinimo protokolą.

Išvados: T1 navikų gydyme esmę sudaro endoskopinio gydymo sėkmė ir patologinio tyrimo aprašymo detalumas. Dirbtinio intelekto panaudojimas galimai leistų dar tiksliau nuspėti paciento prognozę sergant T1 storosios žarnos vėžiu.

Reikšminiai žodžiai: Kolorektinis vėžys, rizikos veiksniai, patologija, dirbtinis intelektas

Prognostiniai faktoriai pilnam atsakui po chemospindulinio gydymo dėl tiesiosios žarnos vėžio nustatyti.

Audrius Dulskas, Edgaras Smolskas, Vlada Bernotaite, Ernestas Sileika, Justas Kuliavas, Andrej Aleinikov, Arvydas Burneckis, Rokas Stulpinas, Ugnius Mickys, Eugenijus Stratilatovas

Įvadas. Spindulinės terapijos (ST) taikymas prieš operaciją yra įprastinė praktika gydant lokaliai išplitusiu tiesiosios žarnos vėžiu sergančius pacientus, tačiau optimalus laikotarpis tarp ST ir chirurginės intervencijos nėra iki galo apibrėžtas.

Tyrimo tikslas. Nustatyti, ar laiko intervalo tarp ST ir operacijos prailginimas turi teigiamą poveikį tiesiosios žarnos vėžiu sergančių pacientų gydymo rezultatams.

Tyrimo metodas. Duomenys tyrimui surinkti iš 100 pacientų nuo 2018 metų sausio iki 2021 metų rugsėjo gydytų NVI Bendrosios ir abdominalinės chirurgijos ir onkologijos skyriuose dėl II arba III stadijos tiesiosios žarnos vėžio. Pacientams prieš chirurginį gydymo etapą taikyta standartinė ST. Atsižvelgiant į laiko intervalą tarp ST ir operacijos, pacientai padalinti į dvi tiriamųjų grupes: pirmoji grupė, gavusi ST 8 savaitės iki operacijos (46 pacientai), antroji grupė – 12 savaičių iki chirurginės intervencijos (54 pacientai). Vertinti pacientų demografiniai rodikliai, CEA pokyčiai, MRT tyrimų rezultatai, histologiniai rodikliai. Pooperacinės komplikacijos įvertintos remiantis Clavien-Dindo komplikacijų klasifikacija.

Rezultatai. Aukštesnis Dworak regresijos laipsnis gautas antroje tiriamųjų grupėje (II°–III° 56 proc. vs. 41 proc. ir IV° 11 proc. vs. 11 proc., $p=0.74$). Abiejose pacientų grupėse CEA žymens vertės (CEA pirmą kartą įvertintas iki ST, antrą – po ST prieš operaciją) po ST reikšmingai sumažėjo ($p<0.05$). Antroje tiriamųjų grupėje neigiamas rezekcijos kraštas (CRK >1 mm, R0) tarp tiriamųjų pasitaikė dažniau nei pirmoje (93 proc. vs. 89 proc., $p=0.73$). Abiejose tiriamųjų grupėse dažniausiai pasitaikiusios pooperacinės komplikacijos buvo panašios. Pirmoje pacientų grupėje devyni pacientai (19.6 proc. iš pirmos grupės) turėjo komplikacijas,

įvertintas III ir aukštesniu laipsniu pagal Clavien-Dindo, o antroje grupėje – 13 pacientų (24 proc. iš antros grupės). Mirties atvejų pirmoje pacientų grupėje nustatyta – du, antroje – vienas.

Išvados. Laiko intervalo tarp spindulinės terapijos ir chirurginio gydymo prailginimas gali nereikšmingai padidinti Dworak regresijos II ir III laipsnio dažnį, bet neturi įtakos visiško patologinio atsako dažniui pacientams, kuriems atliekama operacija dėl lokaliai išplitusio tiesiosios žarnos vėžio.

Pooperacinis „žarnyno poilsis“ ir visiška parenterinė mityba – alternatyva prevencinei ileostomai pacientams, turintiems didelę kolorektinių anastomozinių nesandarumo riziką

Ugnė Imbrasaitė^{1,2}, Matas Jakubauskas^{1,2}, dokt. Marius Kryžauskas^{1,2},
dr. Vilius Rudaitis^{1,2}, prof. T. Poškus^{1,2}

¹Vilniaus universiteto Medicinos fakultetas, Klinikinės medicinos institutas, Gastroenterologijos, nefrourologijos ir chirurgijos klinika

²Vilniaus universiteto ligoninė Santaros klinikos, Pilvo chirurgijos centras

Anastomozės nesandarumas viena svarbiausių pooperacinių komplikacijų kolorektinėje chirurgijoje, lemianti aukštą pooperacinį sergamumą ir mirtingumą. Kasdieninėje praktikoje taikomi įvairūs metodai, įvertinantys žarnų jungties kraujotaką ir sandarumą. Tai padeda sumažinti anastomozinių nesandarumo dažnį, tačiau, nepaisant taikomų tikrinimo būdų, jis vis tiek siekia 6,7 %–13,7 %. Pacientams, kurių žarnų jungties nesandarumo rizika yra didelė, dažniausiai suformuojama laikina ileostoma operacijos metu, tačiau ji siejama su prastesniu medžiagų įsisavinimu, blogesne gyvenimo kokybe. Taip pat pacientams yra reikalinga papildoma deileostomos operacija, pasižyminti savomis komplikacijomis. Be to apie 20 % pacientų prevencinė ileostoma tampa ilgalaikė. Yra žinoma apie parenterinės mitybos pritaikymą anastomozės nesandarumo gydymui po viršutinio virškinamojo trakto operacijų. Parenterinė mityba yra siūloma ir kaip vienas iš gydymo būdų, esant mažojo dubens fistulėms, sunkaus sepsio metu ar žarnų nepraeinamumui. Pristatome būsimą neprastumo (angl. non-inferiority) klinikinio tyrimo protokolą. Iškelta hipotezė, kad „žarnyno poilsis“ ir visiška parenterinė mityba po operacijos gali būti taikomi kaip alternatyva prevencinei ileostomai. Šis metodas būtų skiriamas pacientams, turintiems didelę pooperacinių kolorektinių anastomozinių nesandarumo riziką. Šio randomizuoto, prospektyvinio, daugiacentrio tyrimo metu pristatomas siūlomas metodas ir analizuojamos dvi pacientų grupės: vienai – suformuojama prevencinė ileostoma operacijos metu, kitai – skiriama parenterinė mityba, neformuojant ileostomos. Aptariamoms grupėms vertinamos ir lyginamos tarpusavyje pagal pasirinktus kriterijus: pooperacinių anastomozinių nesandarumo dažnis, reoperacijų skaičius, kitų pooperacinių komplikacijų dažnis, mirtingumas, pakartotinių hospitalizacijų dažnis, bendros gydymo išlaidos, gyvenimo kokybė ir kitus.

Raktiniai žodžiai: anastomozės nesandarumas, kolorektinė chirurgija, parenterinė mityba, prevencinė ileostoma, žarnyno poilsio režimas.

Tiesiosios žarnos vėžio metastazė varpoje: klinikinio atvejo aprašymas ir literatūros apžvalga

Ažuolas Algimantas Kaminskas¹, Aušvydas Patašius^{1,3}, Marius Kinčius³, Virginijus Šapoka¹, Rytis Žilevičius², Audrius Dulskas^{1,2}

¹*Vilniaus universitetas, Medicinos fakultetas*

²*Bendrosios ir abdominalinės chirurgijos ir onkologijos skyrius, Nacionalinis vėžio institutas*

³*Onkourologijos skyrius, Nacionalinis vėžio institutas*

Aktualumas. Tiesiosios žarnos vėžio išplitimas į varpą yra išskirtinai reta būklė. Mūsų paieškos duomenimis, iki šiol literatūroje yra aprašyti tik 72 tokie atvejai. Šio klinikinio atvejo aprašymas ir atlikta literatūros apžvalga prisidės prie šiuo metu ribotų duomenų apie tiesiosios žarnos vėžio metastazes varpoje papildymo.

Klinikinis atvejis. 64 metų amžiaus pacientui, besiskundžiančiam matomu krauju išmatose, kolonoskopijos su biopsija metu buvo nustatytas tiesiosios žarnos navikas (vidutiniškai diferencijuota adenokarcinoma). Atlikti vaizdiniai tyrimai parodė tiesiosios žarnos vėžį (cT3N1) be tolimojo išplitimo. Pacientui buvo taikyta neoadjuvantinė chemoradioterapija ir po 12 savaičių buvo atlikta pilna tiesiosios žarnos ir pasaito ekscizija. Patologinio ištyrimo metu buvo patvirtinta vidutiniškai diferencijuoto (G2) tiesiosios žarnos vėžio su plitimu į regioninius limfmazgius (ypT2N1b) diagnozė. Pooperacinė paciento būklė buvo gera, adjuvantinė chemoterapija taikyta nebuvo. Praėjus trejiems metams, pacientas pradėjo jausti skausmą ir kietus darinius varpoje. Fizinio ištyrimo metu buvo stebėtas nelygus, iškilęs ir neaiškių ribų darinys varpos galvoje bei kietos infiltracijos varpos akytkūniuose. Atlikta kompiuterinė tomografija parodė netolygų kontrasto kaupimąsi varpoje be tolimojo ligos išplitimo. Tarpdisciplininio paciento aptarimo metu buvo nuspręsta atlikti varpos amputaciją. Patologinio varpos ištyrimo metu buvo nustatyta žemo laipsnio (G2) storosios žarnos adenokarcinomos metastazė varpoje. Po atliktos operacijos pacientui toliau buvo taikomas gydymas adjuvantine chemoterapija. Po 3 mėnesių pacientas pradėjo jausti stiprų dešinės kojos skausmą. Rentgenografijos ir kaulų scintigrafijos metu buvo nustatyti metastatiniai abiejų kojų kaulų pakenkimai. Dėl chemoterapijos fone progresuojančios ligos ir prastėjančios bendros paciento būklės, buvo nuspręsta taikyti tik simptominį gydymą. Pacientas išgyveno 6 mėnesius nuo tiesiosios žarnos vėžio metastazės varpoje nustatymo.

Išvados. Tiesiosios žarnos vėžio metastazės varpoje dažniausiai nurodo plačiai išplitusį onkologinį procesą. Tokių pacientų prognozė paprastai būna labai bloga ir vidutinis išgyvenamumas nuo diagnozės nustatymo siekia 9 mėnesius. Agresyvaus chirurginio gydymo efektyvumas šiais atvejais yra abejotinas, kadangi tai negiamai paveikia paciento gyvenimo kokybę.

Reikšminiai žodžiai: Varpos metastazė; Tiesiosios žarnos vėžys; Varpos kempinkūnis; Klinikinio atvejo aprašymas.

Kryžkaulio rezekcija: pirmoji patirtis Santaros klinikose

Adomas Gudelis¹; Marius Kryžauskas²; Giedrius Kvedaras²; Igoris Šatkauskas³; Valdemaras Jotautas²; Nerijus Jakutis²; Tomas Poškus²

¹ *Vilniaus universitetas, medicinos fakultetas*; ² *Vilniaus universiteto ligoninė Santaros klinikos*;

³ *Respublikinė Vilniaus universitetinė ligoninė*

Įvadas. Epitelioidinė sarkoma sudaro mažiau nei 1 procentą visų minkštųjų audinių sarkomų ir dažniausiai aptinkama jauniems vyrams, distalinėse galūnių dalyse. Kryžkaulio ir sėdmenų srities sarkomos yra itin retos ir ilgai būna nedidžios. Dėl agresyvaus naviko augimo ir anatominių šios srities įpatybių, chirurginis gydymas tampa ypač kompliktuotas.

Atvejo aprašymas. 45 metų vyras kreipėsi chirurgo konsultacijai, dėl skausmo dešinio sėdmens srityje. Metus laiko pacientas jautė guzelį, kuris apie mėnesį pradėjo sparčiai didėti. MRT vaizduose nustatyti du dariniai (51x58x69mm ir 80x92x110mm dydžio), kurie perauga dubens raumenis, greta einančias kraujagysles. Vienas iš jų perauga uodegikaulį, dalį kryžkaulio. Atlikta biopsija, nustatyta epitelioidinė sarkoma. Taikytas spindulinis gydymas, kurio eigoje navikas progresavo, todėl nuspręsta pacientą operuoti. Operacija atlikta dviem etapais. Atlikus vidurinę laparotomiją, articulatio sacroiliaca dextra srityje atlikta kryžkaulio ir klubakaulio osteotomija proksimaliau darinio. Naudojant standartinę metodiką mobilizuotas dešiniojo tiesiojo pilvo raumens lopas, išsaugant apatinę epigastrinę arteriją ir veną. Muskulokutaninis lopas nuleistas į dubenį, o pilvo sienos defektas užsiūtas naudojant small-bite metodiką. Antru etapu ligonis buvo apverstas ant pilvo, kryžkaulio srityje atliktas išilginis pjūvis. Osteotomuota dalis kryžkaulio, kartu su dešinės pusės apatine articulatio sacroiliaca dalimi, sujungiant su osteotomija atlikta iš priekio. Tuomet atidalinta sarkomos distalinė dalis kartu su minkštaisiais audiniais, nepažeidžiant darinio kapsulės. Susidaręs minkštųjų audinių defektas rekonstruotas įsiuvant iš mažojo dubens nuleistą muskulokutaninį lopą.

Išvada. Sarkomų operacinis gydymas dažnai yra kompliktuotas dėl sudėtingos lokalizacijos ir agresyvaus aplinkinių struktūrų, įskaitant ir kryžkaulį, peraugimo. Pritaikant skirtingų specializacijų chirurginius įgūdžius, galima sėkmingai jas operuoti.

Raktažodžiai. Sarkoma; kryžkaulis; rezekcija; tiesiojo pilvo raumens lopas; rekonstrukcija.

