

Stuburo juosmeninės dalies kanalo stenozė: gydymas (II dalis)

Lumbar spinal stenosis: treatment

Valentinas Uvarovas, Giedrius Kvederas, Igoris Šatkauskas

*Vilniaus universiteto Ortopedijos, traumatologijos ir plastinės chirurgijos klinika
Vilniaus greitosios pagalbos universitetinė ligoninė, Šiltnamių g. 29, LT-2043 Vilnius
El. paštas: valiusuvarovas@delfi.lt*

Nors daugelis literatūros šaltinių pateikia gana prastus vėlyvuosius neoperacinio gydymo rezultatus, tačiau visi autoriai sutinka, jog beveik visada stuburo kanalo stenozę reikia pradėti gydyti konservatyviai. Nėra vienodų konservatyvaus gydymo schemų, tačiau geriausių rezultatų pasiekama naudojant agresyvią gydymo taktiką. Studijose, apžvelgiančiose vėlyvuosius 1–5 metų konservatyvaus gydymo rezultatus, teigiama, kad gerų rezultatų pasiekama nuo 15 iki 43% ligonių. Chirurginis gydymas siūlomas, jei konservatyvus buvo neveiksmingas. Literatūros duomenimis, geri ir puikūs rezultatai būdingi nuo 26% iki 100% operuotų ligonių. Chirurginė intervencija yra grindžiama blogėjančia gyvenimo kokybe, neurologinių simptomų progresavimu, o neurologinė simptomatika ir CT bei BMR duomenys yra tik papildomi argumentai. Vis dėlto neurologinius pažeidimus ne visada pavyksta panaikinti operaciniu būdu.

Prasminiai žodžiai: stuburo kanalo stenozė, nervų šaknelės, neoperacinis gydymas, operacinis gydymas.

The initial treatment for spinal stenosis should be conservative. An aggressive nonoperative treatment consisting of therapeutic exercise, analgesics, and epidural steroid injections is proposed. The natural long-term outcome of conservative treatment, however, is often unsatisfactory. Several studies on nonoperative treatment of patients with 1 to 5 years of follow-up suggest that 15% to 43% of patients will have continued improvement after nonoperative treatment. Surgery is required after the failure of conservative care. The literature presents good and excellent results in 26% to 100% of patients after the surgical treatment of spinal stenosis. The decision to operate on a patient who has this condition should be based on a decrease in the patient's quality of life and an increase in the symptoms rather than on relatively subtle neurological findings and a positive magnetic resonance imaging scan. Additionally, it is reasonable to recommend operative treatment in an effort to decrease the neurological signs and to improve the quality of life. Operative intervention, however, cannot routinely be expected to reverse neurological deficits in every patient.

Key words: lumbar spinal stenosis, spinal nerve root, nonoperative treatment, operative treatment

Stenozė – tai angos ar kanalo skersmens susiaurėjimas. Stuburo kanalo stenozė vadinamas nervinių struktūrų suspaudimas. Jei dėl susiaurėjusio kanalo šios struktūros nespaudžiamos, tai vadinama ankštumu. Iki šiol nėra

tiksliai nurodytų konservatyvaus ir operacinio gydymo indikacijų, tačiau dauguma autorių sutaria, jog chirurginė intervencija turi būti grindžiama ne subtilia neurologinė simptomatika ir KT bei BMR duomenimis, o pa-

ciento gyvenimo kokybės blogėjimu ir neurologinių simptomų progresavimu [1, 2].

Konservatyvus gydymas

Stuburo kanalo stenozės klinikinis vaizdas yra labai įvairus. Skirtumus lemia dominuojantys simptomai, gretutinės ligos, anatominiai ir psichologiniai veiksniai, nuo kurių priklauso ligos baigtis. Konservatyvus gydymas nepanaikina stenozės priežasčių (siauro stuburo kanalo, tarpšlankstelinų sąnarių degeneracijos, kaulinių išaugų formavimosi), tačiau gali veiksmingai sumažinti uždegimą, nervinių šaknelių dirginimą ir skausmą. Daugelis autorių siūlo konservatyvų gydymą tik esant lengvai arba vidutinio sunkumo klinikai [3, 4]. Radiologiniai tyrimai rodo, jog ligoniai, kurių stuburo kanalas susiaurėjęs, gali niekuo nesiskųsti, t. y. stenozės dydis ne visada koreliuoja su klinika [5, 6]. Užtikrinus pakankamą kraujo ir medžiagų apykaitą audiniuose, nuslopinus uždegimą, galima tikėtis, kad liga palengvės ar simptomai visiškai išnyks.

Patvirtinus stuburo kanalo stenozės diagnozę ir ekskliudavus kitas nugaros skausmo priežastis, pacientui paaiškinama, kad nedidelis skausmas pavojaus sveikatai nesukelia. Siekiant įvertinti gydymo efektyvumą, tiek pirmo ištyrimo metu, tiek vėlesniais etapais rekomenduojama naudoti skausmo vertinimo skales.

Pagrindiniai konservatyvaus stenozės gydymo metodai yra:

- 1) gyvenimo būdo ir režimo korekcija;
- 2) analgetikai;
- 3) nesteroidiniai vaistai nuo uždegimo;
- 4) fiziniai pratimai, ypač kiek palinkus į priekį (pvz., stacionarus dviratis).

Gydymas turi būti nuoseklus. Skiriamos nepriklausomos, tačiau viena kita dengiančios konservatyvaus gydymo fazės: skausmo mažinimo, stabilizacijos ir geros būklės išlaikymo [7]. Skausmo mažinimo fazėje skiriama agresyvi nuskausminamoji terapija, jei yra neurologinių motorikos sutrikimų, turėtų būti skiriamas gulis režimas 1–2 savaites, o jei ryškus šaknelinis skausmas, – vienos savaitės peroralinių kortikosteroidų kursas. Epidurinės kortikosteroidų injekcijos turėtų būti pradėtos, kai nuskausminamųjų vaistų poveikis nepakankamas. Sumažėjus skausmui pradedama antra konservatyvaus gydymo fazė – fiziniai pratimai. Siekiant išlai-

kyti gerą būklę, reikia pašalinti ligas, kurios lemia stuburo iškrypimą, t. y. klubo, kelio bei čiurnos sąnarių artrozę ir kt.

Medikamentinis gydymas

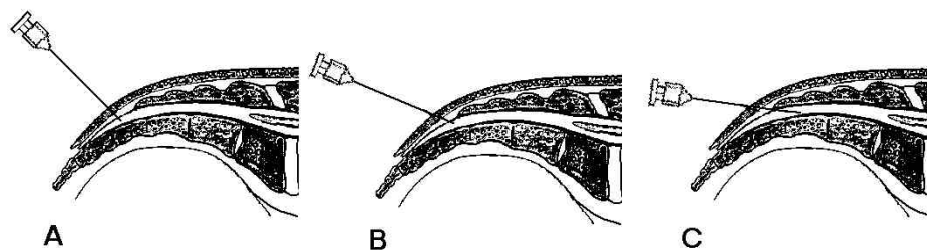
Skausmą veiksmingai mažina beveik visi nesteroidiniai vaistai nuo uždegimo, todėl rekomenduojama pasirinkti tuos, kurie turi mažiausią šalutinį poveikį. Narkotiniai analgetikai skausmo malšinimui šiuo atveju nerekomenduojami. Esant ryškiai šaknelinei simptomatikai, skiriamas *Finlepsinum*.

Miorelaksantai padeda mažai, kadangi esant stuburo kanalo stenozėi paravertebraliųjų raumenų spazmas yra antrinis. Kartais miorelaksantai skiriami dėl jų raminaimo (sedacinio) poveikio. Kaip fiziologinis depresantas šiai vaistų grupei priskiriamas diazepamis nerekomenduojamas (pagilina dažnai su stenozė susijusią depresiją). Jei depresija ryški, vartotini tricikliai antidepresantai (*Amitriptylinum*, *Imipraminum*) [1], taip pat pažymima, jog šie vaistai kartu malšina skausmą. Depresija, nerimas, nemiga, būdingi pagyvenusiems bei lėtinėmis ligomis sergantiems žmonėms, gali sunkinti ligos eigą, todėl svarbu tinkamai įvertinti ligonio psichologinę būklę ir skirti adekvatų gydymą.

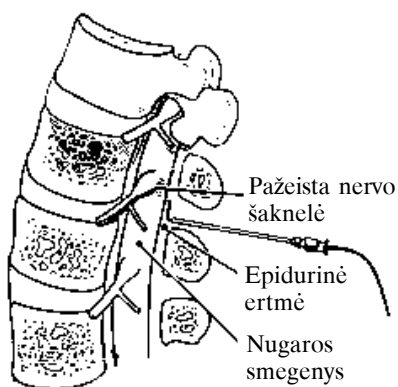
Jeigu per 6 savaites peroraliniai analgetikai lokalaus nugaros skausmo nesumažina, o maksimalaus skausmingumo tašką galima tiksliai identifikuoti, rekomenduojamos vietinės *Lidocainum* ar steroidinių preparatų injekcijos (angl. *trigger point therapy*). Toks gydymas veiksmingas 40–45% atvejų.

Epidurinės blokados

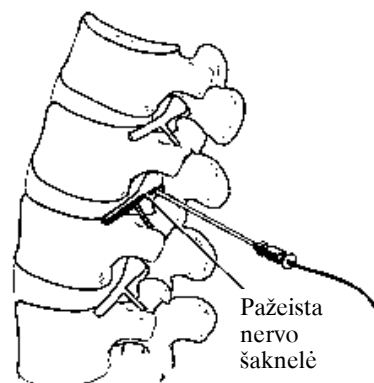
Nors hormonų injekcijų reikšmė gydant stuburo kanalo stenozę išlieka ginčytina, tačiau daugelis tyrėjų įvardija kaip gana saugų ir gerai ligonių toleruojamą [8–14], efektyviai skausmą mažinantį gydymo būdą [5]. Kortikosteroidai, prostaglandinų sintezės inhibitoriai, taip pat slopina imuninį atsaką, visas tris uždegimo fazes, stabilizuoja membranas. Epidurines steroidų injekcijas sąlyginai galima vadinti konservatyvaus ir operacinio gydymo tarpiniu etapu. Jos atliekamos tuomet, kai 6 savaites trunkantis konservatyvus gydymas neveiksmingas, tačiau absoliučių operacinio gydymo indikacijų dar nėra. Pagrindinė tokių injekcijų indikacija – ūminė (bet



1 pav. Kaudalinė injekcija. Sugraduota adata duriama iki kryžkaulio žiočių (A), tada adata pakreipiama (B) ir įkišama giliau 1–2 centimetrus į kryžkaulio kanalą (C)



2 pav. Intralaminarinė injekcija. Adata duriama tarp keterinių ataugų iki epidurinio tarpo po geltonuoju raiščiu



3 pav. Transforaminalinė injekcija. Adata įduriama į tarpslankstelinę angą ir vaistai suleidžiami tiksliai palei nervo šaknelę

ne lėtinė!) radikulopatija be neurologinio deficito požymių. Epidurinės steroidų injekcijos rekomenduojamos esant vidutiniam ar intensyviu kojos skausmui. Jei vyrauja nugaros skausmas, padeda fizioterapija. Jei ši terapija nepakankamai veiksminga per kelias savaites, galima skirti epidurines injekcijas, nors šiuo atveju jos paprastai mažiau efektyvios negu esant kojos skausmui. Pirmoji injekcija paprastai būna interlaminarinė ar kaudalinė priklausomai nuo stenozės lygio. Kaudalinėmis injekcijomis gydomas kryžkaulinių ar apatinių juosmeninių nervų šaknelių dirginimo sukeltas skausmas. Jos atliekamos ligoniui, gulinčiam ant pilvo. Kontroliuojant rentgenu ar čiuopiant randamos kryžkaulio žiotys, nuskausminama oda ir audiniai iki pat žiočių. Sugraduota adata duriama iki kryžkaulio žiočių, tada įkišama giliau 1–2 centimetrus į kryžkaulio kanalą (1 pav.). Suleidę kontrastinės medžiagos, rentgenologiškai patvirtiname taisyklingą adatos padėtį bei stenozės anatomiją. Po to leidžiame steroidus ir anestetikus. Interlaminarinė in-

jekcija (2 pav.) daroma panašiai kaip ir kaudalinė. Ligoniu po pilvu pakišama pagalvė, kad išsiriėtų stuburas ir praplatėtų tarpketeriniai tarpai. Nuskausminus spinalinės blokados adata duriama tarp keterinių ataugų iki epidurinio tarpo po geltonuoju raiščiu. Prieš leidžiant steroidus rekomenduojama sušvirkšti kontrastinės medžiagos ir įsitikinti, kad adatos padėtis taisyklinga. Darrant interlaminarinę injekciją, vaistai suleidžiami į užpakalinę stuburo kanalo dalį, todėl dažnai nepasiekia pažeidimo vietos. Transforaminalinė injekcija gali būti atliekama esant vieno lygio ir vienos pusės simptomams. Kadangi vaistai suleidžiami tiksliai pagal lygį, ši technika gali būti veiksmingesnė. Nuskausminama iki pat skersinės slankstelio ataugos. Stora lenkta adata duriama link tarpslankstelinės angos (3 pav.), kontroliuojant rentgenu adatos galas įkišamas į tarpslankstelinę angą ir didžioji dalis vaistų suleidžiama taip, kad pasiskirstytų išilgai nervo šaknelės epiduraliai centrinėje stuburo kanalo srityje. Vėlesnės injekcijos gali būti translaminarinės

ar transforaminalinės ir tiesiai į tą vietą, kur yra spaudžiamas kietasis nugaros smegenų dangalas. Pagerėja po 3–6 dienų, tačiau, deja, šis pagerėjimas dažniausiai būna trumpalaikis. Nesutariama dėl vienodos epidurinės steroidų injekcijos metodikos (dozavimo, injekcijų skaičiaus ir t. t.). Be to, esant degeneraciniams stuburo pokyčiams, ne visada pasiseka tiksliai identifikuoti epidurinę tarpą ir įkišti į jį kateterį. Į kietąjį smegenų dangalą suleisti steroidai sukelia galvos skausmą, pykinimą, vėmimą. Blokados kartojamos 3–4 kartus per mėnesį. Daugelis tyrėjų rekomenduoja atlikti steroidų injekcijas kontroliuojant rentgenu, nes 30–40% atvejų vaistai suleidžiami netiksliai [15, 16].

Pagalbinė terapija

Kaip pagalbinė terapija skausmo paūmėjimo metu rekomenduojami B grupės vitaminai (*B1, B2, B12*), šaknelės mikrocirkuliaciją gerinantys preparatai (*Xantynoli nicotinatis; Sol.Euphyllini*), dehidruojanti terapija šaknelės edemai mažinti (*Diacarbi*), trumpalaikis juosmeninio korseto dėvėjimas [17, 18]. Ilgiau dėvėti korsetą rekomenduojama nutukusiems pacientams, kurių pilvo raumenys labai silpni. Tinkamai pritaikytas elastingas lumbosakralinis korsetas tarpslankstelių diskų spaudimą sumažina iki 30%. Kita grupė asmenų, turinčių ilgai dėvėti korsetą, yra vyresnio amžiaus ligoniai, kuriems yra daugiasegmentė kanalo stenozė. Dėl dažnų gretutinių ligų jie netoleruoja didelių krūvių arba fiziniai pratimai sustiprina nugaros skausmus. Esant stuburo kanalo stenozei, gulimojo režimo trukmė priklauso nuo šaknelinio skausmo intensyvumo, tačiau neturi viršyti dviejų savaičių, nes gulint ilgiau pasireiškia bendrų organizmo pokyčių, nugaros bei paravertebraliųjų raumenų hipotrofijos požymių.

Fiziniai pratimai

Antra gydymo fazė prasideda, kai skausmas sumažėja tiek, kad būtų galima pradėti lengvus fizinius pratimus. Mankšta sustiprina raumenis, palaikančius laikyseną, gerina kardiovaskulinės sistemos būklę, padeda atkurti minkštųjų audinių ilgį bei tonusą. Paprastai ligoniai gerai toleruoja stacionaraus dviračio mynimą, ypač palinkus į priekį. Bet koku atveju mankštą turėtų parinkti specialistas kiekvienam ligoniui individualiai. Fiziniai pratimai neturi šalutinio poveikio, išskyrus tai, jog ret-

karčiais gali paūminti skausmą ar atitolinti operacinį gydymą. Tačiau net ir šiuo atveju bendra ligonio būklė iki operacijos pagerėja, todėl pati operacija toleruojama geriau, sumažėja pooperacinių komplikacijų rizika. Fiziniai pratimai atliekami praėjus ūminiam ligos periodui. Atliekami pilvo ir paravertebraliuosius raumenis stiprinantys pratimai. Geras šių raumenų tonusas sumažina vidinį tarpslankstelių diskų spaudimą, stabilizuoja stuburo segmentus.

Prieš skiriant operacinį gydymą, taikomas fizioterapijos kursas. Tinka vertikalios, purvo vonios, ultragarso, elektroforezė su vietiniais analgetikais, nugaros raumenų masažas. Paprastai intensyvus konservatyvus gydymas trunka ne mažiau kaip tris mėnesius. Jeigu būklė negerėja, siūloma operacija.

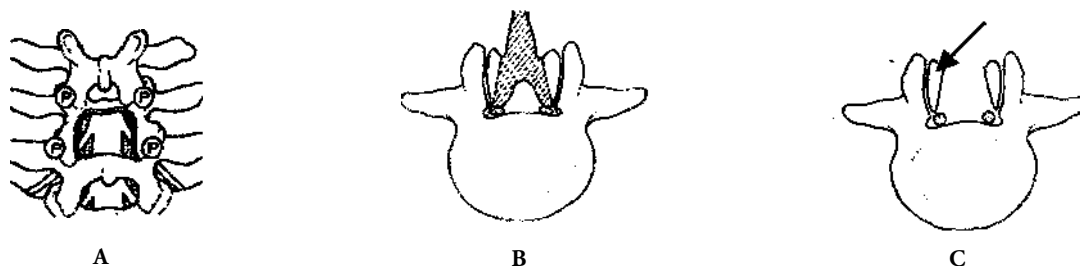
Operacinis gydymas

Operacinio gydymo tikslai:

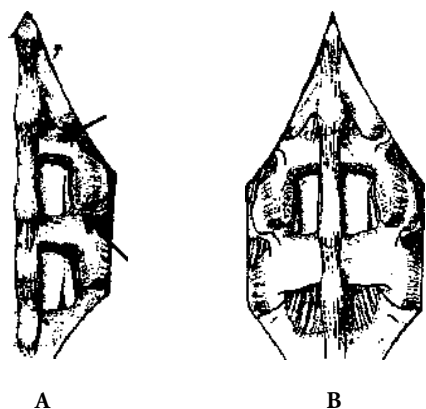
- išlaisvinti visas spaudžiamas nervines struktūras;
- išsaugoti kiek galima daugiau facetinių sąnarių, nedestabilizuoti stuburo;
- tam tikrais atvejais atlikti spondilodezę (žr. toliau).

Atmintina, jog pagrindinis operacijos tikslas yra skausmo ir neurologinės kojų simptomatikos sumažinimas, nes operacija patognomoniškai neišgydo, o tik pašalina ligos sukeltus padarinius (t. y. nervo kompresiją). Todėl tikėtis visiškos nugaros skausmų remisijos po laminektomijos dažniausia neprasminga. Vis dėlto operaciniai stuburo kanalo dekompresijos rezultatai yra geri [19–25]. Standartinė procedūra – dekompresinė laminektomija, išlaisvinanti nervų šakneles [26] (4 pav.). Atlikus dekompresiją, disektorius turi laisvai slysti nervų šaknelės kanalu. Mažiau traumiška yra interlaminektomija, kurios metu pašalinama lateralinė geltonojo raiščio dalis ir 1/4–1/2 facetinio sąnario dalis (5 pav.). Atliekant laminektomiją arba kitą minimaliai invazinę dekompresiją labai svarbu, kad nenukentėtų ar bent minimaliai nukentėtų segmentinis stabilumas. Tuo tikslu rezekuojant apatinę sąnarinę ataugą lateralinės dekompresijos metu būtina išsaugoti bent 1/3 šios ataugos sąnarinio paviršiaus. Laikantis šio principo galima atlikti kelių lygių laminektomijas. Dekompresija turi apimti visus iki operacijos nustatytus stenozės segmentus.

Aptariant stenozės operacinio gydymo taktiką, daugiausia prieštaravimų kyla dėl indikacijų spondilodezei,



4 pav. **A** – laminektomijos schema. Rezekuota keterinė atauga, medialinis viršutinių ataugų 1/3–2/3, išsaugant tarpslankstelinius sąnarius. Eksponuotas kietojo dangalo maišas, spinaliniai nervai; **B–C** – laminektomijos schema sagitalinėje projekcijoje. Išsaugoti mažiausiai trečdalis viršutinių sąnariinių ataugų paviršių, kad nenukentėtų segmentinis stabilumas (rodyklė)

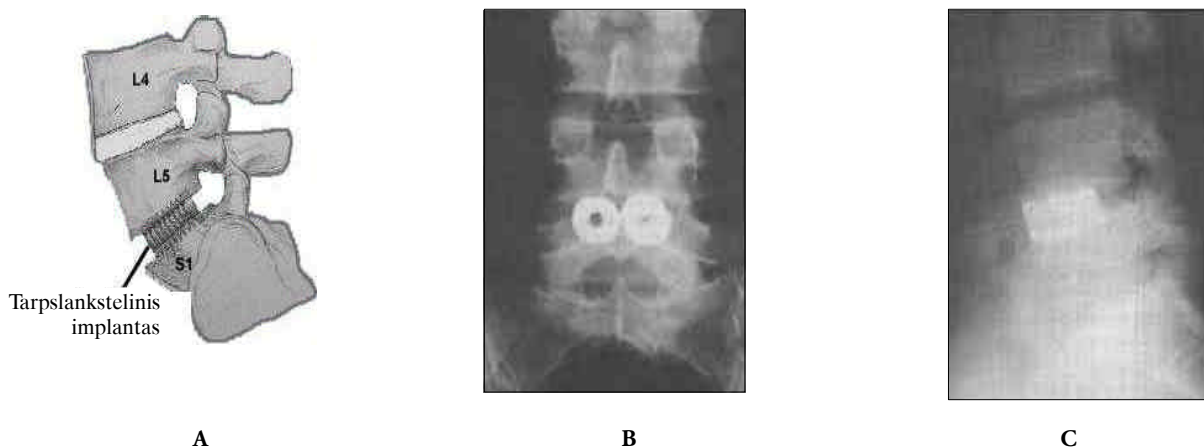


5 pav. Minimaliai invazinė dekompresija: **A** – vienpusė dekompresija esant vienpusei lateralinei stenozėi dviejuose segmentuose. Atliekama lanko 2/3 ekscizija (viršutinė rodyklė) bei viršutinės sąnarinės ataugos bei osteofitų medialinė rezekcija (apatinė rodyklė); **B** – abipusė stuburo kanalo dekompresija dviejuose lygiuose. Abipus eksponuoti juosmeniniai nervai

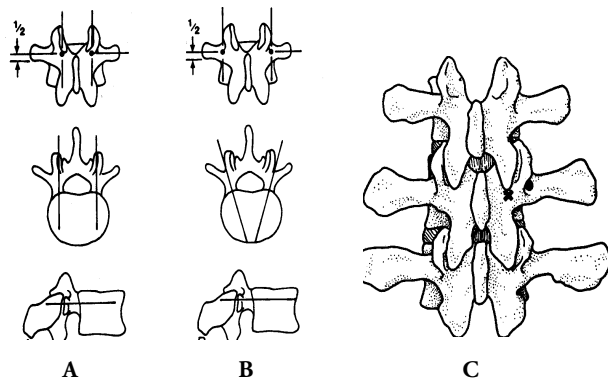
atliekamai kartu su kanalo dekompresija. Spondilodezei, t. y. segmento arba kelių segmentų suaugimui pasiekti, dažniausiai naudojamas autologinis kaulas (kortikospongioplastika). Kiti spondilodezės būdai: aloplastika, dirbtinė kaulinė medžiaga (*alografė*) atskirai arba naudojant metalinius tarpslankstelinius implantatus (literatūroje jie vadinami „cages“) kartu su minėtais kaulinės plastikos būdais. Gali būti taikoma priekinė spondilodezė (6 pav.) arba nugarinė-šoninė spondilodezė (7 pav.).

Spondilodezės būtinumą lemiantys veiksniai skirstomi į ikioperacinius ir intraoperacinius:

1. Ikioperaciniai:
 - degeneracinė spondilolistezė;
 - skoliozė ir kifozė;
 - recidyvinė to paties segmento stenozė.



6 pav. Priekinė spondilodezė (korporodezė) naudojant tarpslankstelinius metalinius implantatus: **A** – priekinės spondilodezės schema. Naudojami du cilindriniai tuščiaviduriai metaliniai implantatai su sriegiu arba kitokiu kontaktiniu paviršiumi (vienas gali būti plokščios keturkampės formos); jų viduje – spongiozinė kaulinė medžiaga; **B** – priekinės spondilodezės rentgenologinis vaizdas priekinėje projekcijoje; **C** – spondilodezė šoninėje projekcijoje



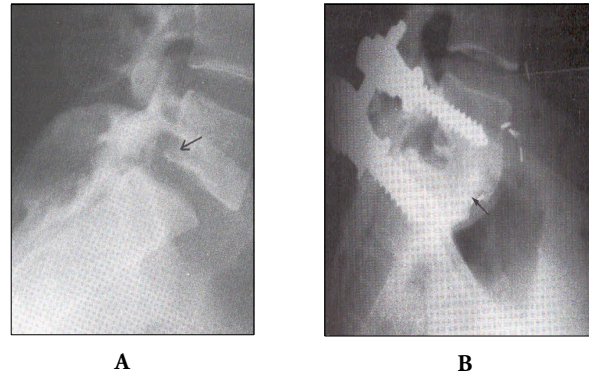
8 pav. Transpedikulinės stuburo fiksacijos technika. Taškais pavaizduotos sraigtų įsriegimo vietos. **A** – lygiagrečių sraigtų įsriegimo metodika; **B** – konvergencinė sraigtų įsriegimo technika; **C** – Roy-Camille sraigto įsriegimo taškai (x), Weinsteinio sraigto įsriegimo vieta (pažymėta tašku). Operacija atliekama kontroliuojant fluoroskopu. Naudojami daugiausia strypiniai fiksatoriai, leidžiantys atlikti ne tik stabilią fiksaciją, bet ir manipuliacijas (reklinaciją, kompresiją, distrakciją)

Pagrindinės *vidinės fiksacijos indikacijos* spondilodezės metu yra šios:

- numatoma stuburo deformacijos (skoliozės, kifozės) korekcija ir stabilizacija operacijos metu;
- dekompresinė laminektomija atlikta dviejuose ir daugiau lygiuose;
- recidyvinė stenozė kartu su jatrogenine spondilolisteze;
- AP segmento paslankumas >10 mm arba kampinis paslankumas >10 laipsnių, palyginti su gretimais segmentais.

LITERATŪRA

1. Helfed AJ, Grubel Lee DM. Disorders of the Lumbar Spine. Philadelphia etc.: J. B. Lipincott Company, 1978.
2. Avižonienė I, Barkauskas E, Bičkuvienė I ir kt. Nervų ligos. Vilnius: Avicena, 1996.
3. Kirkaldy-Willis WH, Burton CV. Managing Low Back Pain. New York: Churchill Livingstone, 1992.
4. Wiltse LL, Kirkaldy-Willis WH, McIvor GW. The treatment of spinal stenosis. Clin Orthop 1976; 115: 83–91.
5. Boden S, Davis D, Dina T, Ptronas NJ, Wiesel SW. Abnormal magnetic-resonance scans of the lumbar spine in asymptomatic subjects. J Bone Joint Surg 1990; 72A: 403–408.
6. Herno A, Partanen K, Talaalahti T, Kaukanen E, Turunen V, Suomalainen O, Airaksinen O. Long-term clinical and magnetic resonance imaging follow-up assessment of patients with



9 pav. **A** – degeneracinė L5 spondilolistezė (slankstelio poslinkis pažymėtas rodykle); **B** – L5-S1 transpedikulinė fiksacija VSP plokštėmis ir sraigtais, iš dalies atitaisant slankstelių ašį ir naudojant autospongiokortikoplastiką. Korporodezė įvyko (pažymėta rodykle)

Pagrindinis vidinės fiksacijos būdas – nugarinė transpedikulinė fiksacija sraigtais ir strypais (8 pav.). Gali būti atliekama ir priekinė fiksacija implantantais (plokštelėmis ir sraigtais, strypinė fiksacija).

Šiuo metu stabiliausia ir labiausiai biomechaninius reikalavimus atitinkanti fiksacija yra transpedikulinė. Ji leidžia atlikti reklinaciją, distrakciją, kompresiją. Naudojamos įvairios fiksacijos sistemos, kurių principas yra patogi, dinamiška strypo ir transpedikulinio sraigto jungtis. Daugelis sistemų dar turi specialius sraigtus arba instrumentus, leidžiančius atlikti slankstelio kūno „ištraukimą“ pasireiškus spondilolistezei (9 pav.).

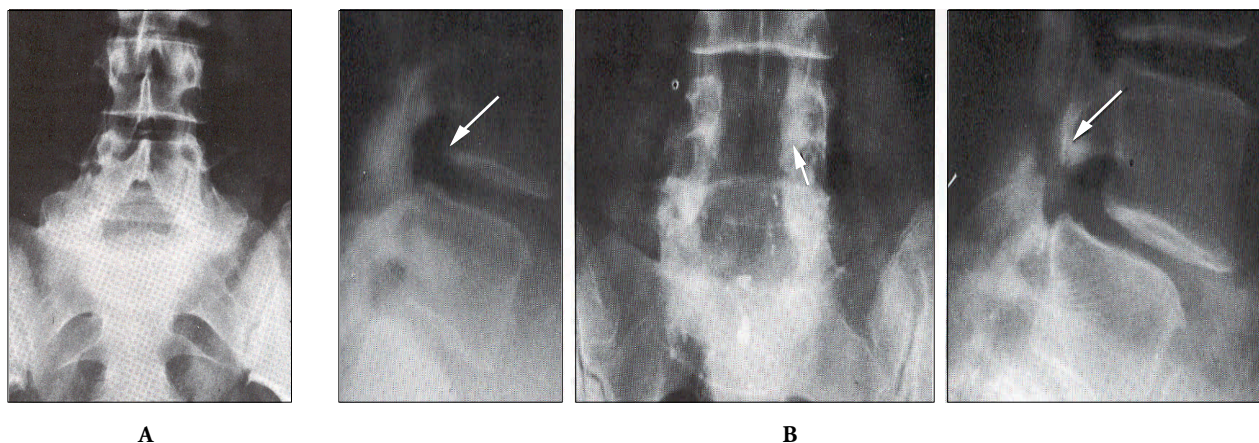
lumbar spinal stenosis after laminectomy. Spine 1999; 24: 1533–1537.

7. Simotas AC. Nonoperative treatment for lumbar spinal stenosis. Clinical Orthopaedics and Related Research 2001; 384: 153–161.

8. Bush K, Hillier S. A controlled study of caudal epidural injections of triamcinolone plus procaine for the management of intractable sciatica. Spine 1991; 16: 572–575.

9. Dilke TF, Burry HC, Grahame R. Extradural corticosteroid injection in the management of lumbar nerve root compression. British Med J 1973; 2: 635–637.

10. Klenerman L, Greenwood R, Davenport HT, White DC, Peskett S. Lumbar epidural injections in the treatment of sciatica. British J Rheumatol 1984; 23: 35–38.



7 pav. A – priekinė rentgenograma po nugarinės šoninės spondilodezės naudojant autospongiokortikoplastiką (praėjus 5 metams po operacijos); **B** – šoninės spondilogramos po L4 ir L5 laminektomijų ir nugarinės šoninės spondilodezės (praėjus 2 metams po operacijos nuo degeneracinės stuburo kanalo stenozės). Dešinėje rentgenogramoje – L4 postlaminektominės spondilolitezės simptomai (rodyklėmis pažymėti L4 spondilolitezės laipsniai)

2. Intraoperaciniai:

- facetinių sąnarių rezekcija;
- diskektomija.

Ligonams, kurie serga degeneracine spondilolisteze ir kuriems dekompresija atliekama be spondilodezės, pooperaciniu laikotarpiu osteogenezė laminektomijos vietoje būna daug intensyvesnė. Praėjus 5 metams po operacijos, 25% tokių ligonių jaučia tuos pačius simptomus, kaip iki operacijos [27–30]. Dauguma autorių sutinka, kad degeneracinė spondilolisteze yra svarbus argumentas kanalo dekompresiją papildyti spondilodeze. Dėl skoliozės ir kifozės visuotinio sutarimo nėra, tačiau manoma, jog *spondilodezė indikuojama*, jeigu:

- planuojamos laminektomijos lygyje yra šoninės kreivės paslankumas, patvirtintas šoninėmis lenkimo rentgenogramomis;
- skoliozė progresuoja;
- dominuojanti radikulopatija yra įgaubtoje kreivės pusėje;
- šoninėse stuburo lenkimo rentgenogramose matoma lateralinė spondilolisteze;
- yra juosmeninės lordozės redukcija (esant subalansuotai laikysenai, šoninėje rentgenogramoje vertikali tiesė, išvesta nuo *proc. odontoideus*, turi kirsti užpakalinę L5 slankstelio kūno dalį). Šiuo atveju laminektomija gali paskatinti kifozės progresavimą ir juosmeninės stuburo dalies skausmą [31, 32].

Kartotinai operuojant tą patį stuburo segmentą, reikia platesnės facetinių sąnarių rezekcijos nei pirminės operacijos metu. Pašalinus daugiau negu 50% facetinio sąnario, šis anatomicinis segmentas gali tapti nestabilus (ypač jeigu sąnarinis paviršius yra sagitalinėje plokštumoje). Segmento hiperomobilumas (dėl to būtina atlikti spondilodezė) konstatuojamas tuomet, kai funkcinėse (fleksijos ir ekstenzijos) rentgenogramose slankstelių kūnai vienas kito atžvilgiu pasislenka daugiau nei 4 mm arba kai kampas tarp slankstelių epifizinių plokštelių fleksijos metu yra 10 laipsnių didesnis negu gretimo segmento.

Diskektomijos metu destabilizuojama priekinė stuburo kolona, todėl, jeigu kartu atliekama ir dekompresinė laminektomija, dažnai pasireiškia jatrogeninė spondilolisteze. Apskritai laminektomiją ir diskektomiją kartu atlikti nerekomenduojama. Kai kuriais atvejais spondilodezė atliekama drauge su vidine stuburo fiksacija. Vidinės fiksacijos pranašumai:

- koreguojama stuburo deformacija;
- stabilizuojamos stuburo kolonos;
- nuo segmento hiperpaslankumo apsaugomos nervinės struktūros;
- sumažėja pseudoartrozės tikimybė;
- spondilodezė apima mažiau segmentų ir išsaugo dalį stuburo judesių;
- sumažėja reabilitacijos laikas.

11. Liebergall M, Fast A, Olshwang D. The role of epidural steroid injection in the management of lumbar radiculopathy due to disc disease or spinal stenosis. *Pain Clin* 1986; 1: 35–40.
12. Ridley MG, Kingsley GH, Gibson T, Grahame R. Out-patient lumbar epidural corticosteroid injection in the management of sciatica. *British J Rheumatol* 1988; 27: 295–299.
13. Rosen CD, Kahanovitz N, Bernstein R, Viola K. A retrospective analysis of the efficacy of epidural steroid injections. *Clin Orthop* 1988; 228: 270–272.
14. Snoek W, Weber H, Jorgensen B. Double blind evaluation of extradural methyl prednisolone for herniated lumbar discs. *Acta Orthop Scandinavica* 1977; 48: 635–641.
15. Mehta M, Salmon N. Extradural block. Confirmation of the injection site by x-ray monitoring. *Anaesthesia* 1985; 40: 1009–1012.
16. White AH, Derby R, Wynne G. Epidural injections for the diagnosis and treatment of low-back pain. *Spine* 1980; 5: 78–86.
17. Jonsson Bo. Lumbar nerve root compression syndromes. Lund, 1995.
18. Schatzker J, Tile M. The Rationale of operative Fracture Care. 2nd ed. Berlin etc.: Springer, 1996.
19. Airaksinen O, Herno A, Turunen V, Saari T and Suomalainen O. Surgical outcome of 438 patients treated surgically for lumbar spinal stenosis. *Spine* 1997; 22: 2278–2282.
20. Herron LD, Mangelsdorf C. Lumbar spinal stenosis: results of surgical treatment. *J. Spinal Disord* 1991; 4: 26–33.
21. Lange M, Hamburger C, Waidhauser E, Beck OJ. Surgical treatment and results in patients suffering from lumbar spinal stenoses. *Neurosurg. Rev* 1993; 16: 27–33.
22. Mauersberger W, Nietgen T. Surgical treatment of lumbar stenosis: long-term results. *Neurosurg Rev* 1989; 12: 291–295.
23. Silvers HR, Lewis PJ, Asch HL. Decompressive lumbar laminectomy for spinal stenosis. *J Neurosurg* 1993; 78: 695–701.
24. Tuite GF, Stern JD, Doran SE, Papadopoulos SM, McGillicuddy JE, Oyedijo DI, Grube SV, Lundquist C, Gilmer HS, Schork MA, Swanson SE, Hoff JT. Outcome after laminectomy for lumbar spinal stenosis. Part I: Clinical correlations. *J Neurosurg* 1994; 81: 699–706.
25. Turner JA, Ersek M, Herron L, Deyo R. Surgery for lumbar spinal stenosis. Attempted meta-analysis of the literature. *Spine* 1992; 17: 1–8.
26. Herkowitz HN, Kurz LT. Degenerative lumbar spondylolisthesis with spinal stenosis. A prospective study comparing decompression with decompression and intertransverse process arthrodesis. *J Bone Joint Surg* 1991; 73-A: 802–808.
27. Seitsalo S. Operative and conservative treatment of moderate spondylolisthesis in young patients. *J Bone Joint Surg (Br)* 1990; 72B: 908.
28. Macnab Ian, McCulloch. Backache. 2nd ed. Baltimore, 1990.
29. Wiesel SW. The Lumbar Spine. 2nd ed. The International Society for the Study of the Lumbar Spine. Philadelphia, etc.: Saunders, 1996.
30. Giles KL. Anatomical Basis of Low Back Pain. Baltimore, etc., 1989.
31. Delmarter R, Bohlman H, Dogle L, Biro C. Experimental lumbar spine stenosis. *J Bone Joint Surg (Am)* 1990; 72A: 110–120.
32. Stromquist B. Computerized follow-up after surgery for degenerative lumbar spine diseases. *Acta Orthop Scand Suppl* 1993; 251: 138–142.