

Pilvo sienos kartografija ir jos reikšmė laparoskopinėje chirurgijoje

Abdominal wall cartography and its significance in laparoscopic surgery

Algimantas Stašinskas, Raimundas Lunevičius

Vilniaus universiteto Bendrosios ir kraujagyslių chirurgijos klinika, Vilniaus greitosios pagalbos universitetinė ligoninė, Šiltnamių g. 29, LT-2043 Vilnius
El. paštas: lukas1@centras.lt, rlunevichus@yahoo.com

Tikslinga priekinės pilvo sienos laukus žymėti pagal vieną sistemą ir ta sistema remtis atliekant laparoskopines operacijas. Centrinis priekinės pilvo sienos atskaitos taškas yra bamba (žymuo „O“). Priekinė pilvo siena skirstoma į keturis tradicinius kvadrantus A, B, C, D, o kiekvienas – į tris sektorius a, b, c ir tris zonas P, M, L. Dalijant į sektorius reikia pasinaudoti laikrodžio rodyklės sukimosi taisykle. Remiantis šia schema sutartiniais ženklais pažymimi 36 priekinės pilvo sienos taškai ir 36 laukai. Pateiktos keturios laparoskopinių operacijų – cholecistektomijos, apendektomijos, kirkšninės hernioplastikos ir duodenorafijos – kartogramos.

Prasminiai žodžiai: pilvo sienos kartografija, pilvo sienos schema, laparoskopinė chirurgija

It is reasonable that the fields of the anterior abdominal wall should be marked according to one system which could be strictly preserved in laparoscopic surgery. A cartographic scheme of the anterior abdominal wall is presented in this paper. The umbilicus is the central point (mark "O"). The anterior abdominal wall was divided into four traditional quadrants, A, B, C, and D. Each of them was subdivided into 3 sectors, a, b, and c, as well as three zones P (proximal), M (middle), and L (lateral). The boundaries of the sectors have to be subdivided according to a clockwise rule. Following this scheme, 36 points and 36 fields are marked. There are presented four cartographic maps for laparoscopic cholecystectomy, appendectomy, inguinal hernia repair and duodenorrhaphy.

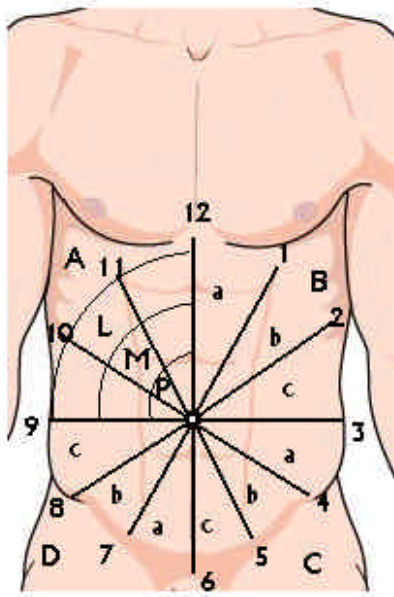
Keywords: abdominal wall cartography, abdominal map, laparoscopic surgery

Įvadas

Plėtojantis laparoskopinei chirurgijai, robototeknikai, siekiant aiškiai apibūdinti troakarų įkišimo į pilvaplėvės ertmę vietas ir tinkamai tai padaryti, tikslinga priekinės pilvo sienos laukus žymėti pagal vieną detalią sistemą ir ta sistema remtis kasdieniame darbe. Tai svarbu gerinant laparoskopinių operacijų kokybę, vengiant pakrūti-

nio kraujagyslių [1, 2], nervų [3], prie priekinės pilvo sienos sąaugomis fiksuotų organų [4] sužalojimų, aprašant operacijas ir jų metodikas, tobulinant akademinį darbą, taip pat robototekninėje chirurgijoje, kai reikalinga tiksli priekinės pilvo sienos kartografinė schema [5-7].

Siūlome kartografinę pilvo sienos schemą. Ji pateikiama 1 paveiksle. Remdamiesi asmenine patirtimi ma-



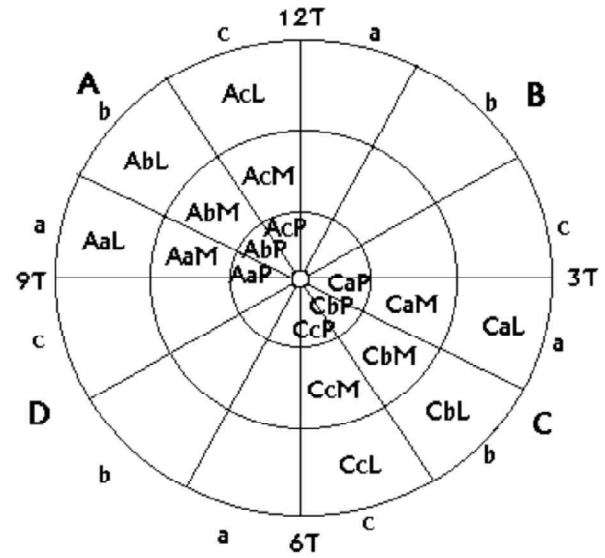
1 pav. Priekinės pilvo sienos paviršiaus schema:

A, B, C, D – pilvo sienos kvadrantai; a, b, c – kvadranto sektoriai; P, M, L – kvadranto artimoji, vidurinė ir tolimoji zonos; 1, 2 ... 11, 12 – sektorių numeriai (P – proximal, M – medial, L – lateral)

nome, jog klasikinių anatominė schemų laukai (*epigastrium, mesogastrium, hypogastrium* sistema) yra per stambūs minėtiems tikslams.

Schemos orientyrai

Centrinis priekinės pilvo sienos atskaitos taškas yra bambas. Ją siūlome žymėti simboliu „O“. Priekinę pilvo sieną sąlyginai galima suskirstyti į keturias sritis (kvadrantus), kurias į dešinę ir kairę pusę skiria linija, jungianti *processus xiphoideus, umbilicus* ir *pubis*, o viršutinę ir apatinę dalis skiria linija, einanti horizontaliai per bambą. Taip susidaro keturi kvadrantai A, B, C, D. Kiekvieną kvadrantą siūlome padalyti į tris sektorius a, b, c. Tam reikia pasinaudoti laikrodžio rodyklės sukimosi taisykle. Todėl B kvadranto sektorius a, b, c skiria linijos, kurios atitinka 1, 2, 3-ią valandas. C kvadranto sektorius a, b, c skiria per 4, 5 ir 6-os valandų vietas link bambos pratęstos linijos, D kvadranto a, b, c sektorius – per 7, 8, 9-os valandų vietas nubrėžtos linijos, o A kvadranto sektorius a, b, c – 10, 11, 12-os valandų linijos.



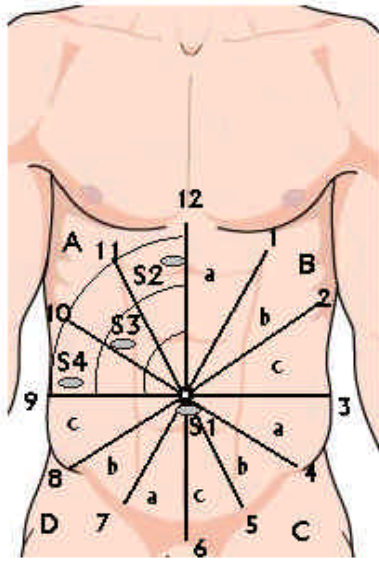
2 pav. Apibendrinamoji kartografinė priekinės pilvo sienos schema

Kiekviename kvadrante bei jų sektoriuose išskiriame (bambos atžvilgiu) artimąją (P), viduriniąją (M) ir tolimąją (L) zonas. Tai darome vertikalią ir horizontalią linijas padaliję į tris lygius trečdalius. Pilvo chirurgijos nuolatiniai ir geri orientyrai – *spina iliaca anterior superior sinister et dexter* – siejami su 8-os ir 4-os valandų linijomis.

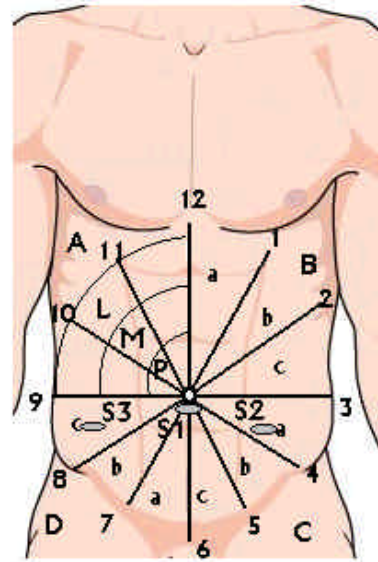
Taškai ir laukai

Pilvo sienos taško koordinatė nusakoma remiantis susikertančiomis linijomis (2 pav.). Pagal pasiūlytą schemą tokių taškų yra 36 (neskaitant centrinio taško „O“). Žymėjimo pavyzdys: arčiausiai bambos esančio apskritimo A kvadranto ties 10 valanda esantis taškas – 10P, vidurinio apskritimo ties 10 valanda esantis taškas – 10M ir tolimiausio apskritimo ties 10 valanda esantis taškas – 10L. Taip žymimos visų kitų taškų koordinatės: 1P, 1M, 1L, 2P, 2M, 2L, 3P, 3M, 3L ir t. t.

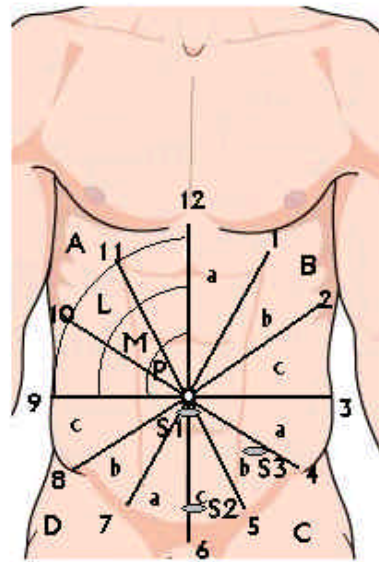
Tarp taškų esančios sritys vadinamos laukais. Jų taip pat yra 36. Kiekvienas laukas turi būti žymimas trimis raidėmis. Pirmoji jų nurodo lauko kvadrantą (ABCD), antroji – sektorių (abc), trečioji – zoną (PML). Pavyzdžiai pateikiami 2 paveiksle (A ir C kvadrantai).



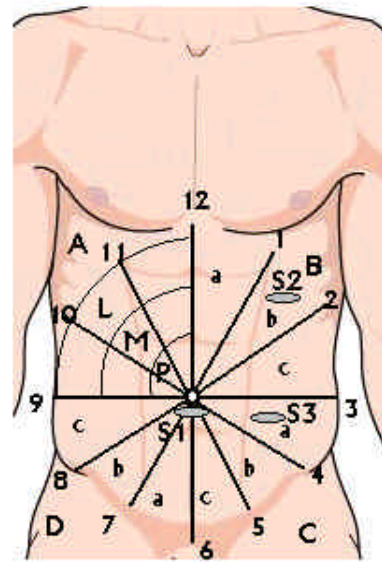
3 pav. Laparoskopinė cholecistektomija:
S1 – 11 mm trokaras zonoje „O“ (bambos stritis); S2 – 10 mm trokaras lauke AcL; S3 ir S4 – 5 mm trokarai laukuose AbM ir AaL



5 pav. Laparoskopinė intraabdominalinė hernioplastika:
S1 – 11 mm trokaras zonoje „O“; S2 – 10 mm trokaras lauke CaM; S3 – 11 mm trokaras lauke DcL



4 pav. Laparoskopinė apendektomija:
S1 – 11 mm trokaras optikai zonoje „O“; S2 – 12 mm trokaras lauke CcL; S3 – 5 mm trokaras lauke CbM



6 pav. Laparoskopinė dvylikapirštės žarnos prakiurusios opos užsiuvimo operacija:
S1 – 10 mm trokaras zonoje „O“; S2 – 10 mm trokaras lauke BbL; S3 – 5 mm trokaras lauke CaM

Trokarų įkišimo vietos atliekant dažniausias laparoskopines operacijas

Pateikiame trokarų įkišimo vietų apibūdinimą pagal siūlomą schemą, atliekant keturias laparoskopines operaci-

jas: cholecistektomiją, apendektomiją, kirkšninę hernioplastiką ir prakiurusios dvylikapirštės žarnos opos užsiuvimo operaciją (3–6 pav.).

LITERATŪRA

1. Saber AA, Meslemani AM, Davis R, Pimentel R. Safety zones for anterior abdominal wall entry during laparoscopy: a CT scan mapping of epigastric vessels. *Ann Surg* 2004 Feb; 239(2): 182–5.
2. Hurd WW, Bude RO, DeLancey JO, Newman JS. The location of abdominal wall blood vessels in relationship to abdominal landmarks apparent at laparoscopy. *Am J Obstet Gynecol* 1994 Sep; 171(3): 642–6.
3. Whiteside JL, Barber MD, Walters MD, Falcone T. Anatomy of ilioinguinal and iliohypogastric nerves in relation to trocar placement and low transverse incisions. *Am J Obstet Gynecol* 2003 Dec; 189(6): 1574–8.
4. Caprini JA, Arcelus JA, Swanson J, Coats R, Hoffman K, Brosnan JJ, Blattner S. The ultrasonic localization of abdominal wall adhesions. *Surg Endosc* 1995 Mar; 9(3): 283–5.
5. Muhlmann G, Klaus A, Kirchmayr W, Wykypiel H, Unger A, Holler E, Nehoda H, Aigner F, Weiss HG. DaVinci robotic-assisted laparoscopic bariatric surgery: is it justified in a routine setting? *Obes Surg* 2003 Dec; 13(6): 848–54.
6. Hourmont K, Chung W, Pereira S, Wasielewski A, Davies R, Ballantyne GH. Robotic versus telerobotic laparoscopic cholecystectomy: duration of surgery and outcomes. *Surg Clin North Am* 2003 Dec; 83(6): 1445–62.
7. Rockall TA, Darzi A. Robot-assisted laparoscopic colorectal surgery. *Surg Clin North Am* 2003 Dec; 83(6): 1463–8.

Gauta: 2004 01 10

Priimta spaudai: 2004 02 15