

Faringozofaginių (Cenkerio) divertikulų chirurginis gydymas

Surgical treatment of pharyngoesophageal (Zenker) diverticula

Romaldas Rubikas, Paulius Gradauskas, Diana Samiatina

Kauno medicinos universiteto Torakalinės chirurgijos klinika, Eivenių g. 2, Kaunas, LT-50009
El. paštas: romaldasr@email.lt

Įvadas / tikslas

Ryklės ir stemplės sandūros užpakalinėje sienoje virš ryklės apatinio sutraukiamojo raumens, *musculus constrictor pharyngis inferior*, atsiradęs gleivinės maišelis vadinamas faringozofaginiu arba Cenkerio (vok. *Zenker*) divertikulu. Pagrindinė jo atsiradimo priežastis yra stemplės viršutinį rauką (angl. *upper esophageal sphincter*) sudarančių raumenų veiklos, maistui slenkant rykle, koordinacijos sutrikimas. Dažniausiai vartojami du šios ligos chirurginio gydymo metodai – divertikulo rezekcija ir viršutinio stemplės rauko įpjova su divertikulo fiksacija vertikaliajoje padėtyje. Retrospektyvus tyrimo tikslas – ištirti ankstyvuosius pooperacinius rezultatus, įvertinti klinikoje vartotų faringozofominio divertikulo chirurginio gydymo metodų pranašumus ir trūkumus.

Pacientai ir metodai

Nuo 1990 iki 2004 metų nuo faringozofominio divertikulo operuoti 58 ligoniai. Divertikulo rezekcija atlikta 43, o stemplės viršutinio rauko įpjova ir divertikulo fiksacija – 15 ligonių. Duomenys surinkti iš ligos istorijų.

Rezultatai

Po divertikulo rezekcijos gydymo trukmė ($10,6 \pm 4,6$ dienos) buvo statistiškai reikšmingai ($p = 0,004$) ilgesnė negu po stemplės viršutinio rauko įpjovos bei divertikulo fiksacijos ($6,3 \pm 1,6$ dienos). Po divertikulo rezekcijos dviem (4,6%) ligoniams susidarė stemplės fistulė. Viena ligonė (2,3%) nuo šios komplikacijos mirė. Po stemplės viršutinio rauko įpjovos ir divertikulo fiksacijos sunkių pooperacinių komplikacijų nebuvo.

Išvada

Stemplės viršutinio rauko įpjova ir divertikulo fiksacija yra sudėtingesnė operacija, palyginti su rezekcija, tačiau dėl reikšmingų pranašumų laikytina pagrindiniu šios ligos chirurginio gydymo metodu.

Reikšminiai žodžiai: faringozofaginis (Cenkerio) divertikulas, rezekcija, fiksacija, stemplės viršutinis raukas, įpjova

Background / Objective

Pharyngoesophageal (Zenker) diverticulum is a mucosal pouch presenting posterolateral to the hypopharynx just above the level of the cricopharyngeal muscle, i. e. in the main part of the upper esophageal sphincter. The primary pathway in

the pathogenesis of Zenker diverticulum appears to be failure of coordinated relaxation of the upper esophageal sphincter at the time a food bolus reaches that position in the hypopharynx. Surgical care of this disease involves mainly two methods: resection of the diverticulum and myotomy of the cricopharyngeal with esophageal muscles combined with diverticulum suspension to the prevertebral fascia or posterior wall of the pharynx. The aim of this retrospective study was to analyse postoperative results and reveal advantages and disadvantages of both these methods.

Patients and methods

From 1990 to 2004, 58 patients were operated on due to Zenker diverticulum. Resection of the diverticulum, myotomy and diverticulum suspension were performed for 43 and 15 patients, respectively. Perioperative data were collected from case reports.

Results

Hospital stay was shorter ($p = 0.004$) in patients who underwent myotomy and diverticulum suspension than in those who had resection of the diverticulum (10.8 ± 4.6 days versus 6.3 ± 1.6 days). Esophageal fistula occurred in two (4.6%) cases after resection of the diverticulum. This complication caused one (2.3%) patient death. There were no severe postoperative complications following myotomy and diverticulum suspension.

Conclusion

Myotomy and diverticulum suspension is technically more complicated than its resection. However, myotomy and diverticulum suspension have significant clinical advantages and, therefore, should be recommended as the main method for the surgical care of Zenker diverticulum.

Key words: pharyngoesophageal (Zenker) diverticulum, resection, suspension, upper esophageal sphincter, myotomy

Įvadas

Ryklės ir stemplės sandūros užpakalinėje sienoje atsiradęs gleivinės maišelis vadinamas faringozofaginiu arba Cenkerio (vok. *Zenker*) divertikulu. Tikslių duomenų apie faringozofaginio divertikulo (FED) paplitimą nėra, tačiau medicinos literatūroje aprašytos negausios ligonių grupės leidžia manyti, jog tai – gana reta liga. Pagrindinė ligos priežastis yra viršutinį stemplės rauką (VSR) sudarančių raumenų veiklos, maistui slenkant rykle, koordinacijos sutrikimas. VSR yra ne tiek anatomicinis, kiek funkcinis darinys, o svarbiausios jo dalys yra apatinis ryklės sutraukiamasis, *m. constrictor pharyngis inferior*, ir stemplės pradinės dalies raumenys [1–4].

Nuo to laiko, kai viršutinės virškinimo trakto dalies rentgeno tyrimai tapo prieinami beveik visose gydymo įstaigose, neliko FED diagnostikos problemų. Medicinos literatūroje diskutuojama tik dėl FED etiologijos, patogenezės bei gydymo. Lietuviškoje medicinos literatūroje neradome aprašyto, patogenetiniu vadinamo šios ligos chirurginio gydymo metodo: VSR įpjovos (miotomijos) ir divertikulo fiksacijos vertikaloje padėtyje.

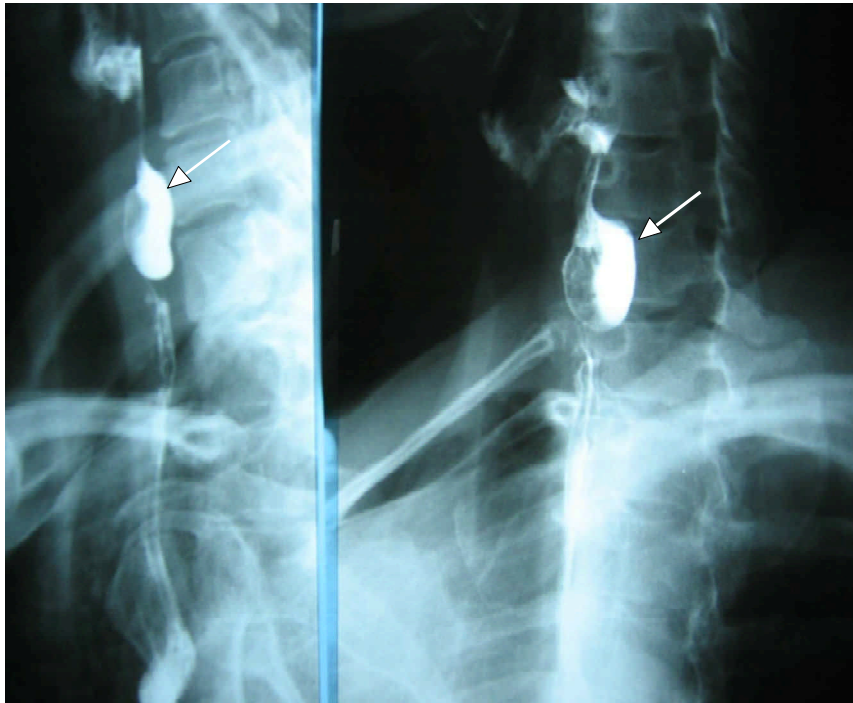Šio retrospektyvaus tyrimo tikslas – įvertinti anksčiau pooperacinius rezultatus ir klinikoje vartotų FED chirurginio gydymo metodų pranašumus bei trūkumus.

Pacientai ir metodai

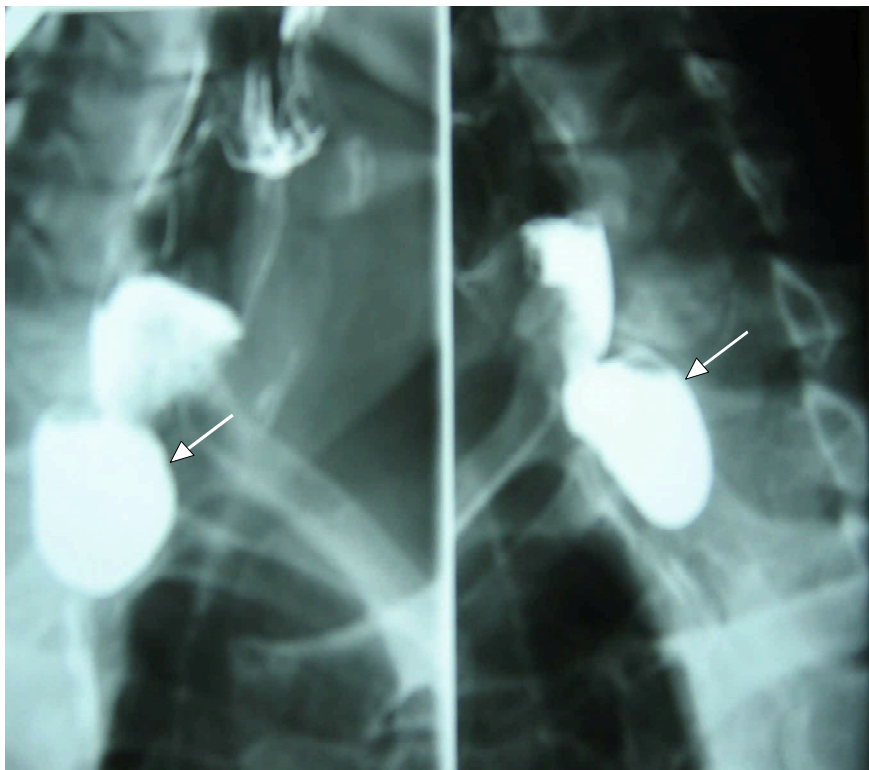
Nuo 1990 iki 2004 metų nuo FED operavome 58 pacientus. Daugumą jų – vyresnio bei senyvo amžiaus; moterų ir vyrų santykis buvo panašus (1 lentelė). Į šią grupę neįtraukėme pacientų, kuriems divertikulas buvo kartu su kitomis stemplės nepraeinamumą sukeliančiomis ligomis (piktybiniais navikais, striktūro-

1 lentelė. Ligonių demografiniai duomenys

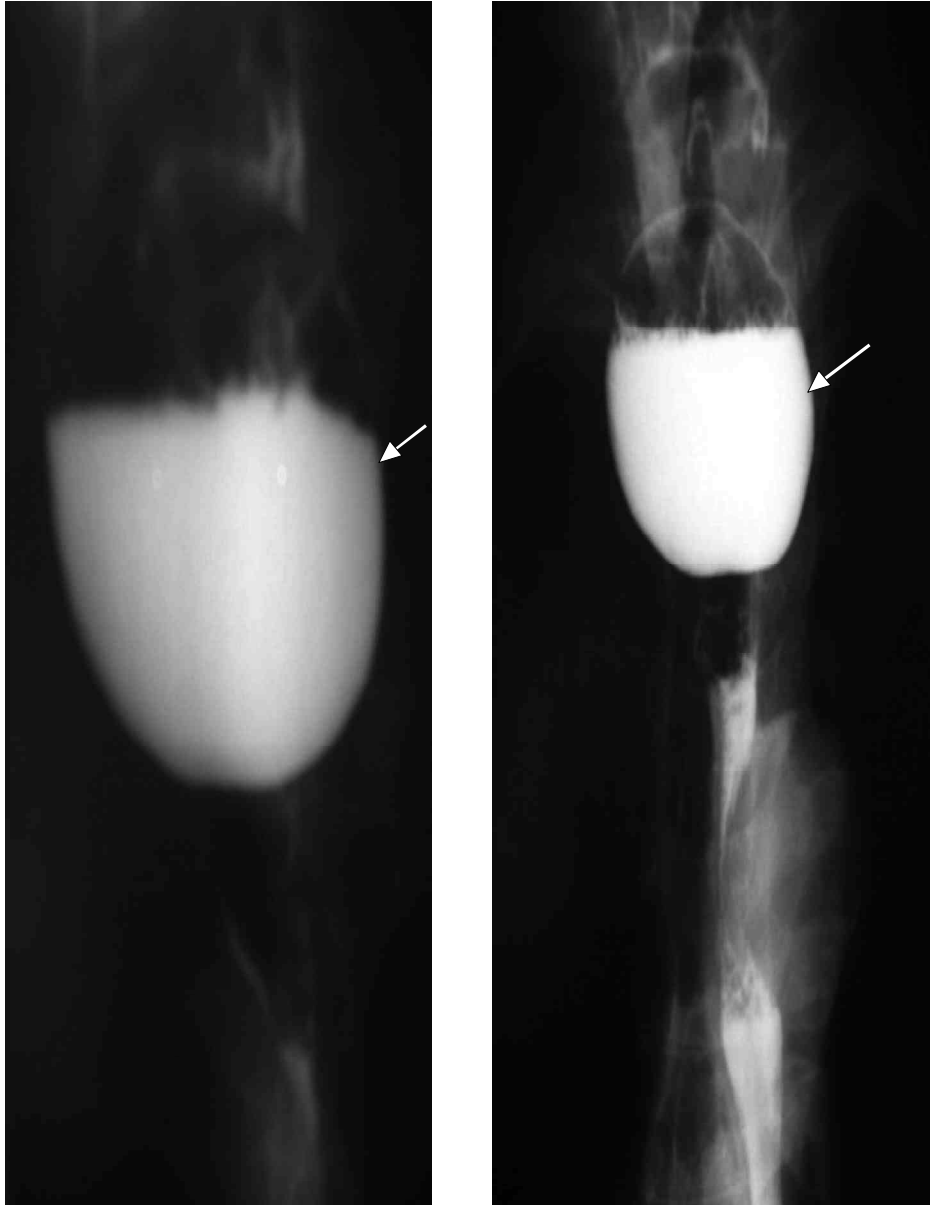
Ligonių amžius (metai)	Moterys	Vyrai
30–40	–	1
41–50	1	5
51–60	7	9
61–70	11	10
71–80	5	5
81–84	4	–
Iš viso	28	30



1 pav. Mažas faringozofaginis divertikulas



2 pav. Vidutinio dydžio faringozofaginis divertikulas



3 pav. Didelis faringozofaginis divertikulas

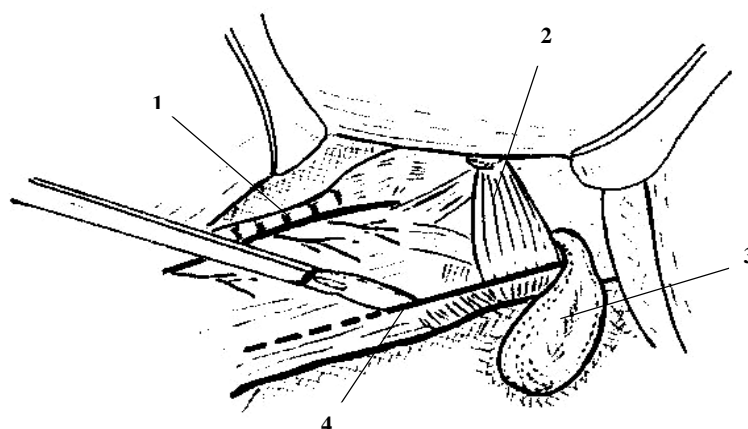
mis). Diagnozė nustatyta remiantis klinikiniu, rentgeno, endoskopiniu ir echoskopiniu tyrimais.

Klinikinis tyrimas. Surinkta išsami ligos anamnezė, nustatyti pagrindiniai simptomai (disfagija, maisto atpylimas, springimas, seilėtekis). Visiems pacientams atlikta kaklo apčiuopa, ieškant pataloginių darinių (skydliaukės mazgų, padidėjusių limfmazgių, cistų ir kt.).

Rentgeno tyrimas. Virškinimo trakto viršutinės dalies rentgeno tyrimas su bario sulfatu buvo pagrindinis FED diagnostikos metodas, leidžiantis nustatyti

divertikulo dydį ir padėtį bei kitas stemplės ligas (1, 2 ir 3 pav.). Pagal didžiausią matmenį FED suskirstėme į mažus (iki 2 cm), vidutinius (2,1–5 cm) ir didelius (daugiau kaip 5 cm). Divertikulo matmenys skirtingų projekcijų rentgenogramose gali būti nevienodi (3 pav.).

Endoskopinis tyrimas buvo atliekamas pacientams, kuriems kontrastinė rentgenografija leido įtarti kitas stemplės ir (arba) skrandžio ligas (naviką, striktūrą, achalaziją, diafragmos stemplinės angos išvaržą).



4 pav. Ryklės apatinio sutraukiamojo ir stemplės pradinės dalies raumenų (VSR) įpjova:

1 – apatinis (grįžtamasis) gerklų nervas; 2 – ryklės apatinis sutraukiamasis raumuo; 3 – FED; 4 – VSR įpjova

Kaklo echoskopija buvo atliekama pacientams, kuriems kakle užčiuopti patologiniai dariniai, panašūs į limfmazgius, difuzinę ar mazginę strumą, cistas ir kt.

Operacijos

Operacija atliekama sukėlus bendrinę endotrachėjinę nejautrą. Operacinis laukas paruošiamas įprastiniais būdais. Per kaklo pjūvį pagal priekinį dešiniojo galvos sukamojo raumens, *m. sternocleidomastoideus*, kraštą pasluoksniui pasiekiamas kaklo retroviscerinis tarpas, *spatium retroviscerale*. Divertikulo paiešką labai palengvina į stemplę įkištas storas zondas. Suradus divertikulą ir jį atskyrus nuo aplinkinių audinių, operacija būdavo tęsiama vartojant vieną iš dviejų toliau aprašytų metodų. Baigiant operaciją, kaklo retrovisceriniame tarpe ir užpakalinio tarpuplaučio viršutinėje dalyje paliekami vienas arba du drenai.

Divertikulo rezekcija

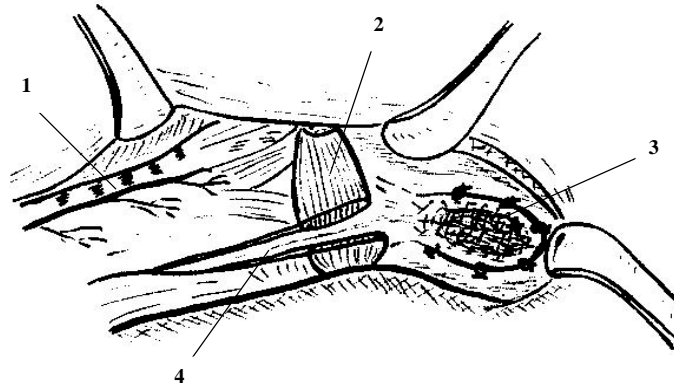
Iki 2000 metų visiems ligoniams darėme tik divertikulo rezekciją. Nupjovus divertikulą ties jo kakleliu, stemplės gleivinė užsiuvama ištisine ar pavienėmis 3/0 ar 4/0 vikriolo arba PDS siūlėmis. Gleivinės siūlės sandarumas visada patikrinamas oro ir vandens mėginiu: operacinė kaklo žaizda pripildoma sterilaus skysčio, o pro zondą į stemplę pučiamas oras. Atskirai su-

siuvas stemplės raumeninis sluoksnis. Baigiant operaciją, vietoj storo zondo įkišamas plonas nazogastriinis zondas, pro kurį pirmąsias 6–7 dienas maitinamas ligonis.

VSR įpjova (miotomija) ir divertikulo fiksacija

Operuodami ligonius nuo mažų ir vidutinio dydžio FED, šį patogenetiniu vadinamą metodą taikome nuo 2000 metų. Dešinėje pusėje VSR sudarantys raumenys išilgai įpjunami 4–5 cm ir iš abiejų įpjovos pusių po kelis milimetrus atsluoksniuojami nuo gleivinės (4 pav.). Kadangi divertikulo fiksaciją galima daryti tik esant nesužalotai ryklės ir stemplės gleivinei bei pačiam divertikului, oro ir vandens mėginiu patikrinamas jų sandarumas. Divertikulas užverčiamas į viršų ir pavienėmis siūlėmis prisiuvas prie ryklės užpakalinės sienelės arba priešstuburinės fascijos, *fascia prevertebralis*. VSR raumenys įpjovos vietoje paliekami nesusiūti (5 pav.). Divertikulo fiksacijos reikia atsisakyti ir daryti jo rezekciją, jeigu randamas bet kokio dydžio kiaurinis gleivinės pažeidimas.

Išnagrinėjome operuotų pacientų demografinius duomenis, klinikinių ir instrumentinių tyrimų bei ankstyvuosius pooperacinius rezultatus. Duomenų vidurkiams palyginti naudojome t (Studento) testą. Ne-parametriniai dydžiai lyginti, taikant chi kvadrato kri-



5 pav. Faringozofaginio divertikulo (FED) fiksacija vertikaloje padėtyje:
1 – apatinis (grįžtamasis) gerklų nervas; 2 – ryklės apatinis sutraukiamasis raumuo; 3 – FED; 4 – VSR įpjova

terijų. Statistiškai reikšmingais duomenų skirtumai laikyti, kai $p < 0,05$.

Rezultatai

Nebuvo nė vieno atsitiktinai surasto, t. y. be kliniki-
nių simptomų, FED atvejo. Visi mūsų operuoti pa-
cientai skundėsi bent vienu, o dažniausiai keliais šios
ligos simptomais (2 lentelė).

Rentgeno tyrimu mažas divertikulas rastas 18, vi-
dutinio dydžio – 24, didelis – 16 pacientų. Dviem
atvejais kaklo echoskopija patvirtino mazginės stru-
mos, įtartos kliniškai tiriant pacientus, diagnozę.

Operuojant sunkių komplikacijų, galinčių turėti
įtakos pooperaciniams rezultatams, nebuvo. Anksty-
vieji pooperaciniai rezultatai buvo geresni po VSR įpjo-
vos bei divertikulo fiksacijos (3 lentelė). Po visavertės,
t. y. pakankamo ilgio ir per visą VSR raumenų sluoksnį
atliktos, įpjovos vertikaloje padėtyje paliktas diverti-
kulas nesukelia jokių iki operacijos buvusių ligos simp-
tomų. Tiriant rentgenu, labai nedidelis bario sulfato
kiekis patenka į divertikulą (6 pav.) tik nuleidus že-
myn (Trendelenburgo padėtyje) paciento viršutinę kū-
no dalį.

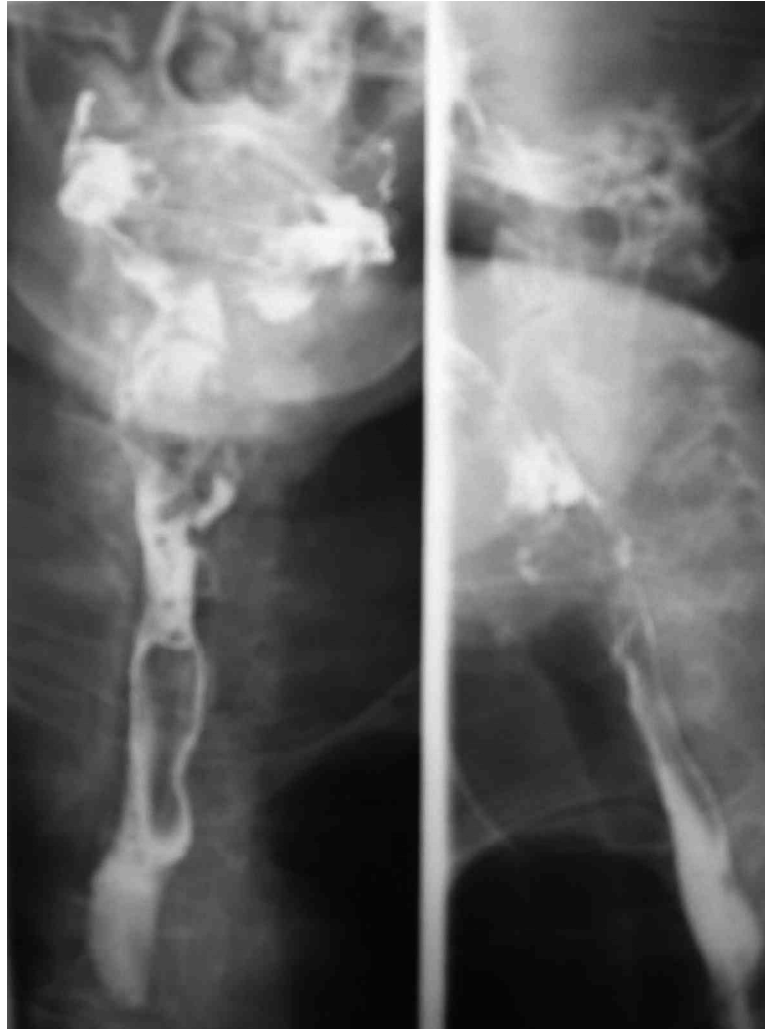
Po divertikulo rezekcijos dėl stemplės siūlės iširi-
mo sukeltų komplikacijų (retroviscerinio tarpo pūli-
nio, kaklo flegmonos ir išsekimo) mirė viena 80 metų
pacientė. Po VSR įpjovos ir divertikulo fiksacijos kom-
plikacijų nebuvo, išskyrus trumpalaikę apatinio (grįž-
tamojo) gerklų nervo, *n. laryngeus inferior, s. recurrens*
parezę.

2 lentelė. Pagrindiniai FED simptomai

Simptomai	Ligoniai (n = 58)	
	n	%
Disfagija	52	89,6
Atpylimas	36	62,1
Springimas	19	32,8
Seilėtekis	11	18,9

3 lentelė. FED chirurginio gydymo rezultatai

	Divertikulo rezekcija (n = 43)	VSR įpjova ir divertikulo fiksacija (n = 15)	P
Gydymo po operacijos trukmė (dienos)	10,8 ± 4,6	6,3 ± 1,6	0,004
Stemplės fistulė	2 (4,6%)	–	0,01
Apatinio (grįžtamojo) gerklų nervo parezė	2 (4,6%)	1 (6,6%)	0,24
Mirštamumas	1 (2,3%)	–	0,006



6 pav. Ryklės ir stemplės rentgenograma po miotomijos ir divertikulo fiksacijos

Diskusija

A. Ludlow dar 1769 m. pirmasis aprašė FED ir jį pavadino „pasunkėjusiu rijimu“ (angl. *obstructed deglutition*). F. A. Zenker ir H. von Ziemsen 1878 m. aprašė 22, iš jų penkis savo stebėtus, pacientus, sirgusius šia liga. Jie teigė, kad FED atsiranda ne dėl stemplės sienos išorinio tempimo, bet dėl padidėjusio spaudimo (angl. *pulsion*) jos viduje. Tai buvo pirmas, bet nepriėstaraujantis šiuolaikiniam FED etiologijos ir patogenezės paaiškinimas [5].

Atsiradus virškinimo trakto rengenokonstrasti-

niams tyrimo metodams, išnyko ne tik dauguma FED diagnostikos problemų, bet ir atsirado reikšmingų, šios ligos etiologiją bei patogenezę paaiškinančių duomenų. Tiriant rentgenų, dar 1946 m. buvo pastebėta, jog, FED turinčių pacientų ryklės raumenys neatsipalaiduoja ryjant, kaip tai būna sveikiems asmenims. Tai patvirtino ir manometriniai tyrimai, parodę padidėjusį slėgį apatinėje ryklės dalyje, *hypopharynx*, bei VSR sudarančių raumenų veiklos, ypač savalaikės relaksacijos, sutrikimą [2,5,6]. Tiriant mikroskopu per operaciją specialiai morfolo-

giniams tyrimams išpjautus apatinio ryklės sutraukiamojo raumens gabalėlius, randama fibrozės ir uždegimo požymių [6]. Apibendrinus minėtų tyrimų rezultatus galima tvirtinti, jog FED yra tik geriausiai matoma VSR veiklos sutrikimo pasekmė, bet ne jos priežastis.

FED etiologijos ir patogenezės tyrimų duomenys iš esmės pakeitė požiūrį į šios ligos chirurginį gydymą. Nuo 1950 metų VSR sudarančių raumenų įpjova ilgainiui tapo pagrindiniu FED chirurginio gydymo metodu. Jo dar nepakeitė endoskopiniai metodai, naudojant mechaninės siūlės aparatus [7] arba lazerio įtaisus [8].

Panaikinus pagrindinę ligos priežastį, divertikulo chirurginis sutvarkymas tampa nebe toks svarbus. Mažesni negu 2 cm dydžio divertikulai paliekami, o didesni prisiuvami vertikaloje padėtyje prie ryklės užpakalinės sienelės arba priešstuburinės fascijos. Rezekuojami tik dideli (> 5 cm) divertikulai. Likęs po rezekcijos divertikulo kaklelis irgi užverčiamas ir fiksuojamas kaip ir nerezekuotas divertikulas. VSR sudarančios raumenys miotomijos vietoje paliekami nesusiūti [5, 9].

Ligos atkrytis (recidyvas) pasitaiko labai retai tiek po divertikulo rezekcijos, tiek po jo fiksacijos bei VSR įpjovos, todėl abu FED chirurginio gydymo metodai

dažniausiai vertinami pagal ankstyvuosius operacijų rezultatus [6, 9, 10]. Palyginti su rezekcija, divertikulo fiksacija ir VSR įpjova yra saugesnė, nes ją darant nereikia atverti stemplės spindžio. Taip iki minimumo sumažinamas infekcijai itin jautraus kaklo retroviscerinio tarpo bei užpakalinio tarpuplaučio užteršimo pavojus. Kadangi po operacijos nelieka stemplės siūlės, tai nekyla ir labai pavojingos jos iširimo grėsmės. Nors ir labai retai, bet ir po šių operacijų yra buvę kaklo retroviscerinio tarpo pūlinių [3, 6, 9].

Po VSR įpjovos ir divertikulo fiksacijos daug lengvesnis ir pooperacinis laikotarpis, nes pacientai gali valgyti skystą maistą jau kitą dieną. Po divertikulo rezekcijos tai daryti galima tik sugijus stemplės gleivinei, t. y. ne anksčiau kaip šeštą ar septintą dieną.

Kitos komplikacijos, tokios kaip apatinio (grįžtamojo) gerklų nervo pažeidimas, kraujavimas, nepriklauso nuo FED chirurginio gydymo metodo, tačiau pasitaiko itin retai [1–6, 9, 10].

Išvada

Nors viršutinio stemplės rauko įpjova ir divertikulo fiksacija, palyginti su jo rezekcija, yra sudėtingesnė operacija, tačiau dėl reikšmingų šios operacijos pranašumų ji laikytina pagrindiniu faringozofaginio divertikulo chirurginio gydymo metodu.

LITERATŪRA

1. Petrovskij BV, Vancian EN. Divertikuly piščevoda (Esophageal diverticula). Moskva: Medicina, 1968 (rusų kalba).
2. Cook IJ, Gabb M, Panagopoulos V. Pharyngeal (Zenker's) diverticulum is a disorder of upper esophageal sphincter opening. *Gastroenterology* 1992; 103: 1229–1235.
3. Kelly JH. Management of upper esophageal sphincter disorders: indications and complications of myotomy. *Am J Med* 2000; 108 (Suppl. 4A): 43–46.
4. Siddig MA, Sood S, Strachan D. Pharyngeal pouch (Zenker's diverticulum). *Postgrad Med J* 2001; 77: 506–511.
5. Duranceau A, Ferraro P. Pharyngeal and cricopharyngeal disorders. In: Pearson FG, Cooper JD, Deslauriers J, Gins-

- berg RJ, Hiebert CA, Patterson GA, Urschel HC, editors. *Esophageal Surgery*. 2nd ed. Philadelphia: Churchill Livingstone, 2002.
6. Lerut T, Hiebert CA. Esophageal diverticula. In: Pearson FG, Cooper JD, Deslauriers J, Ginsberg RJ, Hiebert CA, Patterson GA, Urschel HC, editors. *Esophageal Surgery*. 2nd ed. Philadelphia: Churchill Livingstone, 2002.
7. Richtsmeier WJ. Endoscopic management of Zenker diverticulum: the staple-assisted approach. *Am J Med* 2003; 115 (Suppl 3A): 175–178.
8. Maune S. Carbon dioxide laser diverticulostomy: a new treatment for Zenker diverticulum. *Am J Med* 2003; 115 (Suppl 3A): 172–174.

9. Deschamps C, Pairolero PC, Trastek VF. Surgical management of esophageal diverticula. In: Zuidema GD, Yeo Ch, editors. Surgery of the alimentary tract. 5th ed. Philadelphia: W. B. Saunders company LTD, 2002.

10. Masson RJ, Bremner CG, De Meester TR. Pharyngeal swallowing disorders: selection for and response to myotomy. Ann Surg 1998; 228: 598–608.

Gauta: 2004 07 20

Priimta spaudai: 2004 10 18