

# Lėtinio pankreatito ir kasos pseudocistų endoskopinio gydymo ankstyvieji rezultatai

## Early results of endoscopic treatment of chronic pancreatitis and pancreatic pseudocysts

Gintautas Radžiūnas, Girstautė Dagitė, Narimantas Evaldas Samalavičius

*Vilniaus universiteto ligoninės „Santariškių klinikos“ Centro filialas, Žygimantų g. 3, LT-01102 Vilnius*  
*El. paštas: gradziunas@hotmail.com*

---

### Tikslas

Ankstyvųjų lėtinio pankreatito ir kasos pseudocistų endoskopinio gydymo rezultatų įvertinimas.

### Ligoniai ir metodai

Retrospektyviai išanalizuoti 1992–2003 metais Vilniaus universitetinėje Centro ligoninėje endoskopiškai gydyti ligoniai, sirgę lėtiniu pankreatitu ar kasos pseudocista. Iš viso endoskopiškai gydyta 50 tokių ligonių, iš jų 39 vyrai ir 11 moterų. Ligonių amžius – 23–87 metai, vidutinis –  $45,8 \pm 1,7$  metų.

### Rezultatai

Visi ligoniai skundėsi skausmu, 20 – pykinimu, vėmimu, 11 ligonių karščiavo, 8-iems buvo gelta. ERCP atlikta 44 ligoniams, 6 ligoniams transmuralinis pseudocistos drenavimas atliktas be ERCP. ERCP ir cistogastrostomijos ar cistoduodenostomijos metu nustatyti tokie patologiniai pokyčiai: kasos pseudocistos – 35 ligoniams (17 ligonių (49%) pseudocista turėjo ryšį su kasos latakais), išsiplėtęs kasos latakas – 22 ligoniams, kasos latakų stenozė – 11 ligonių, bendrojo tulžies latakų išsiplėtimas – 11 ligonių, bendrojo tulžies latakų stenozė – 8 ligoniams, kasos latakų akmenligė – 5 ligoniams. Pseudocistos buvo 2–20 cm dydžio, vidutiniškai  $6,9 \pm 0,9$  cm. Atliktos tokios endoskopinės procedūros: kasos latakų sfinkterotomija – 25 ligoniams, papilofinkterotomija – 18 ligonių, cistoduodenostomija – 13 ligonių, cistogastrostomija – 11 ligonių, kasos latakų stentavimas 5 ligoniams, bendrasis tulžies latakas – 5 ligoniams, kasos latakų akmenų pašalinimas 3 ligoniams. Komplikacijų buvo 8 ligoniams (16%), 4 ligoniams (8%) dėl komplikacijų reikėjo atlikti chirurginę operaciją. Dar 10 ligonių (20%) buvo operuoti, nes po atliktų endoskopinių procedūrų nusiskundimai nesumažėjo. Taigi vien endoskopiškai gydyti 36 iš 50 ligonių (72%) ir jų gydymo rezultatas vertintas kaip geras. Nė vienas ligonis po atliktų endoskopinių procedūrų ir po chirurginių operacijų nemirė.

### Išvados

Endoskopinis lėtinio pankreatito ir kasos pseudocistų gydymas buvo veiksmingas 72% ligonių, komplikacijų buvo 16% ligonių. Endoskopinis lėtinio pankreatito ir kasos pseudocistų gydymas – tradicinių chirurginių operacijų alternatyva.

**Reikšminiai žodžiai:** ERCP, lėtinis pankreatitas, kasos pseudocistos, endoskopinis stentavimas, mechaninė gelta

## Objective

Evaluation of early results of endoscopic treatment of chronic pancreatitis and pancreatic pseudocysts.

## Patients and methods

A retrospective analysis of patients who had undergone endoscopic procedures because of chronic pancreatitis and pancreatic pseudocysts in 1992–2003 at the Vilnius University Center Hospital was carried out. Endoscopic treatment was undertaken for 50 patients (39 male and 11 female), age range 23–87 (45.8±1.7) years.

## Results

Thirty-five patients had pseudocysts, 22 dilated pancreatic duct, 11 stenosis of the pancreatic duct, 11 dilated common bile duct, 8 common bile duct stenosis, and 5 had pancreatic stones. The following endoscopic procedures were carried out: pancreatic sphincterotomy in 25, biliary sphincterotomy 18, cystoduodenostomy 13, cystogastrostomy 11, pancreatic duct stenting 5, bile duct stenting 5, removal of pancreatic stones in 3 cases. Complications of endoscopic treatment developed in 16% of cases. A good result of endoscopic treatment was achieved in 36 out of 50 patients (72%). There was no lethality in this series.

## Conclusions

Endoscopic treatment of chronic pancreatitis and pancreatic pseudocysts was effective in 72% of cases, complications developed in 16%. Endoscopic treatment of chronic pancreatitis and pancreatic pseudocysts is an alternative to traditional surgery.

**Key words:** ERCP, chronic pancreatitis, pancreatic pseudocyst, endoscopic stenting, obstructive jaundice

---

## Įvadas

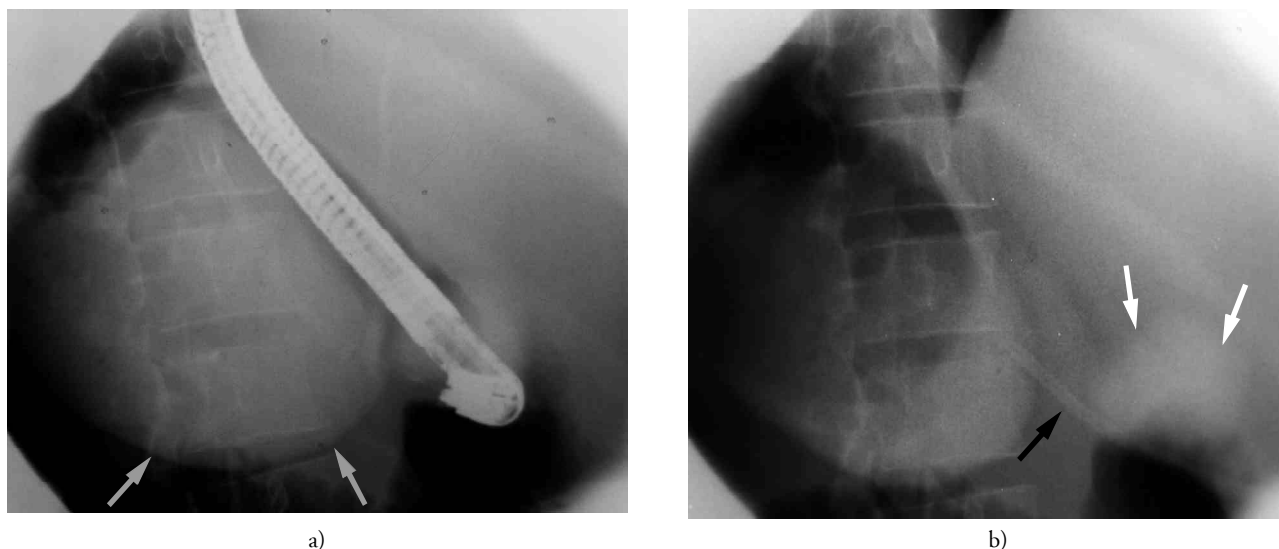
Endoskopinė retrogradinė cholangiopankreatografija (ERCP) ir papilosfinkterotomija (PT) – tai endoskopinio gydymo metodai, sukurti mechaninės geltos diagnostikai ir gydymui dar 1974 metais [1, 2]. Pirmoji ERCP ir PT indikacija buvo tulžies latakų akmenligė, vėliau šį metodą imta plačiau taikyti ir kitokios kilmės mechaninės geltos diagnostikai ir gydymui.

Kasos latako endoskopinė sfinkterotomija (KS) pirmąkart aprašyta T. Fuji ir bendraautorių 1985 metais [3]; ši procedūra leidžia atlikti gydomąsias manipuliacijas kasos latake: pašalinti kasos latako akmenis, praplėsti susiaurėjusias vietas ar stentuoti kasos lataką [3–6]. Endoskopiniai kasos ligų gydymo metodai dar nėra tiksliai suformuluoti ir apibrėžti, daugiausia pateikiami retrospektyviniai tyrimai, nors kai kurie ir didelės apimties [6, 7], publikuotas vos vienas darbas, prospektyviai lyginantis lėtinio pankreatito endoskopinio ir chirurginio gydymo rezultatus [8].

Lėtinis pankreatitas pasireiškia skausmu, egzokrininiu ir endokriniiniu kasos nepakankamumu. Sunkiau-

siai pagydomas skausmas, nes nėra visiškai aiškūs skausmo atsiradimo mechanizmai [5]. Svarbiausios skausmą sukeliančios priežastys yra šios: perineurinis uždegimas ir padidėjęs slėgis kasos latake [9]. Kasos latako slėgį galima sumažinti atliekant chirurginę ar endoskopinę išsiplėtusio kasos latako dekompresiją [10]. Endoskopinė kasos latako dekompresija kaip mažiau invazinis gydymo metodas vis dažniau naudojama gydant lėtinio pankreatito sukeltą skausmą [11, 12].

Skausmą ir simptomus, susijusius su aplinkinių organų suspaudimu (mechaninė gelta, dvylikapirštės žarnos stenoze), gali sukelti dėl lėtinio ar ūminio pankreatito atsiradusi kasos pseudocista. Pseudocistos endoskopinei gydymui atliekant endoskopinę cistogastrostomiją ar cistoduodenostomiją arba transpapiliariniu būdu drenuojant kasos lataką, jei cista jungiasi su kasos lataku. Transmuralinio drenavimo procedūrą pirmąkart aprašė B. H. G. Rodgersas ir bendraautoriai 1975 metais [13], o transpapiliarinį pseudocistos drenavimą – Binmoelleris ir bendraautoriai [14] 1995 metais, t. y. praėjus dvidešimčiai metų.



**1 pav.** Transmuralinis kasos pseudocistos drenavimas: a) adatinium papildomum pradeginta skrandžio siena, pseudocista pripildyta rentgenokonstrastinės medžiagos, b) į pseudocistos ertmę įkištas stentas (juoda rodyklė), rentgenokonstrastinė medžiaga slenka į skrandį (baltos rodyklės)

Mūsų darbo tikslas – retrospektyviai išanalizuoti lėtinio pankreatito ir kasos pseudocistų endoskopinio gydymo ankstyvuosius rezultatus.

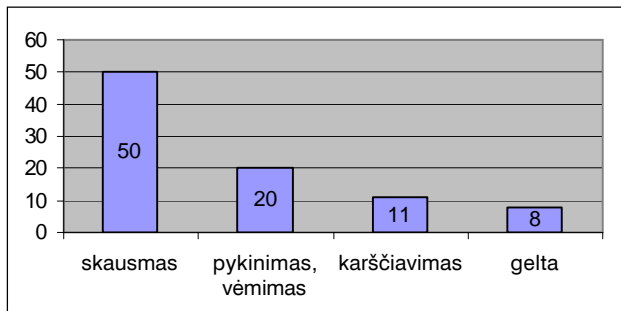
### Ligoniai ir metodai

Buvo atlikta retrospektyvinė analizė 1992–2003 metais Vilniaus universitetinėje Centro ligoninėje endoskopiškai gydytų ligonių, sirgusių lėtinio pankreatitu ar kasos pseudocista. Fiksuoti tokie požymiai: ligonių amžius, lytis, nusiskundimai, nustatyta patologija, pseudocistos dydis, rasti patologiniai pokyčiai, endoskopinės procedūros ir jų komplikacijos, chirurginės operacijos. Endoskopinės procedūros darytos Olympus TJF-10 ir TJF-20 duodenoskopais. Pirmiems devyniems ligoniams cistogastrostomija ar cistoduodenostomija daryta labiausiai išsikišusioje cistos vietoje pradeginant angą adatinium papildomum ir po to ją praplatinant lankiniu papildomum iki 1–3 cm pločio, kitais transmuralinio drenavimo atvejais – pradeginus angą į cistogastrostomą ar cistoduodenostomą buvo įkišamas 10–12 Fr stentas (1 pav.); stentas buvo šalinamas ne anksčiau kaip po 3 mėnesių, ultragarsu nustačius, kad pseudocistos nebeliko. Visos cistos drenuotos kontroliuojant procedūrą rentgenu. Papilosfinkterotomija daryta esant bendrojo tulžies latako stenozei ir tais atvejais, kai be pa-

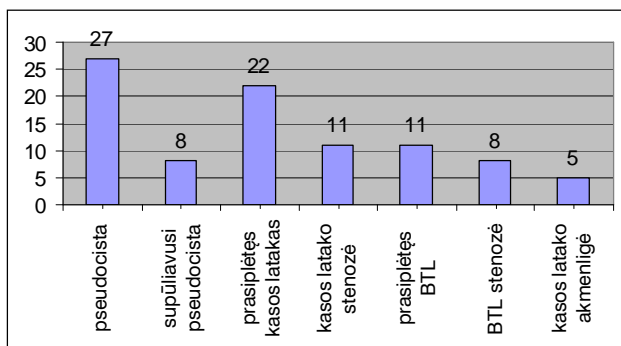
pilosfinkterotomijos nepavykdavo atlikti kasos latako sfinkterotomijos. Jei po papilosfinkterotomijos ar kasos latako sfinkterotomijos nebūdavo akivaizdžios susiaurėjusio tulžies ar kasos latako dekompresijos požymių (neišbėgdavo su spaudimu tulžis ar kasos sultys), procedūra buvo papildoma kasos ar tulžies latako stentavimu. Esant kasos latako akmenligei, Dormijaus krepšeliu buvo šalinami kasos latako akmenys. Endoskopinio gydymo rezultatas vertintas kaip geras, jei po procedūros tos pačios hospitalizacijos metu išnyko ar sumažėjo nusiskundimai ir ligoniui nebereikėjo daryti chirurginės operacijos.

### Rezultatai

Iš viso endoskopiškai gydyta 50 ligonių, sirgusių lėtinio pankreatitu ar kasos pseudocista, iš jų 39 vyrai ir 11 moterų. Ligonų amžius – 23–87 metai, vidutinis –  $45,8 \pm 1,7$  metų. Visi ligoniai skundėsi skausmu, 20 ligonių – pykinimu, vėmimu, 11 ligonių karščiaavo, 8 ligoniams buvo gelta (2 pav.). ERCP atlikta 44 ligoniams, šešiams ligoniams transmuralinis pseudocistos drenavimas atliktas be ERCP. ERCP ir cistogastrostomijos ar cistoduodenostomijos metu nustatyti tokie patologiniai pokyčiai: kasos pseudocistos – 35 ligoniams (17 ligonių (49%) pseudocista turėjo ry-



2 pav. Ligonų nusiskundimai



3 pav. ERCP ir cistogastro(duodeno)stomijos metu nustatyta patologija

ši su kasos latakais), išsiplėtęs kasos latakas – 22 ligoniams, kasos latako stenozė – 11 ligonių, bendrojo tulžies latako išsiplėtimas – 11, bendrojo tulžies latako stenozė – 8 ligoniams, kasos latako akmenligė – 5 ligoniams (3 pav.). Pseudocistos buvo 2–20 cm dydžio, vidutiniškai  $6,9 \pm 0,9$  cm. Atliktos tokios endoskopinės procedūros: kasos latako sfinkterotomija – 25 ligoniams, papiliosfinkterotomija – 18 ligonių, cistoduodenostomija – 13 ligonių, cistogastrostomija – 11 ligonių, kasos latakas stentuotas 5 ligoniams, bendrasis tulžies latakas – 5 ligoniams, kasos latako akmenys pašalinti 3 ligoniams (1 lentelė). Endoskopinio gydymo komplikacijos pavaizduotos 2 lentelėje. Komplikacijų buvo 8 ligoniams (16%), 4 ligoniams (8%) dėl komplikacijos reikėjo atlikti chirurginę operaciją. Dar 10 ligonių (20%) buvo operuoti, nes po atliktų endoskopinių procedūrų nusiskundimai nesumažėjo. Taigi vien endoskopiškai gydyti 36 iš 50 ligonių (72%) ir jų gydymo rezultatas vertintas kaip geras. Visos atliktos chirurginės operacijos pavaizduotos

1 lentelė. Atliktos endoskopinės procedūros

Endoskopinė procedūra	Ligoniai
Kasos latako sfinkterotomija	25
PT	18
Cistoduodenostomija	13
Cistogastrostomija	11
Kasos latako stentavimas	5
BTL stentavimas	5
Kasos latako akmens pašalinimas	3

2 lentelė. Endoskopinių procedūrų komplikacijos

Komplikacijos	Gydymas		
	Chirurginis	Endoskopinis	Konservatyvus
Kraujavimas	3	1	2
Cistos supūliavimas	2	2	
Cholangitas	2	1	1
Pankreatitas	1		1

3 lentelė. Atliktos chirurginės operacijos

Operacija	Ligoniai
(Cholecistektomija, choledochoduodenostomija), cistoduodenostomija	8
(Choledochoduodenostomija), pankreatikojejunostomija	3
Abscesotomija	2
Cistos drenavimas, tamponavimas, hemostazė	1
Iš viso	14(28%)

3 lentelėje. Dažniausiai buvo atliekama pseudocistos ar išsiplėtusio kasos latako vidinė dekompresija, prireikus papildant operaciją bilioenterine jungtimi (11 ligonių). Nė vienas ligonis po atliktų endoskopinių procedūrų ir po chirurginių operacijų nemirė.

## Diskusija

Nagrinėjama pacientų grupė gana heterogeniška: endoskopinės procedūros buvo atliekamos ligoniams, kuriems lėtinis pankreatitas sukėlė įvairių morfologinių pokyčių: pseudocistas, kasos latako išsiplėtimą, stenozę, kasos latako akmenligę, bendrojo tulžies latako išsiplėtimą ir stenozę. Tokia įvairi patologija kiekvienu atveju reikalavo individualios procedūros. Patologijos įvairovė neleido suformuluoti griežtų algoritmų, todėl laikėmės bendro principo – padaryti pseudocistos ar išsiplėtusio kasos ar

tulžies latakų endoskopinę vidinę dekompresiją, atliekant transmuralinį drenavimą, sfinkterotomiją, prirėkus papildant procedūrą tulžies ar kasos latakų stentavimu; jei įmanoma, buvo šalinami kasos latakų akmenys.

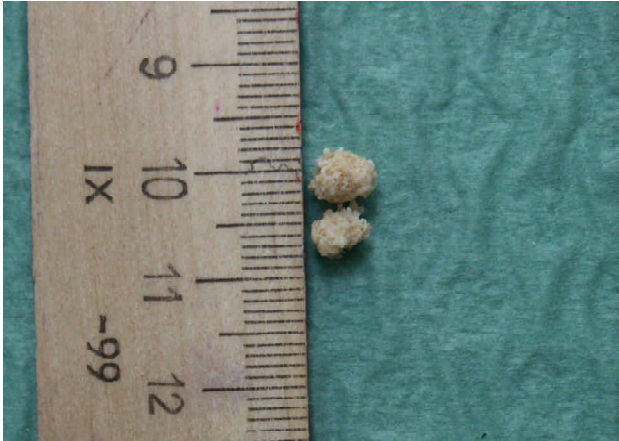Ne visiems gydytiems ligoniams buvo daryta ERCP: 6 ligoniams, kuriems pseudocista buvo iškėluski skrandžio ar dvylikapirštės žarnos sieną, transmuralinis drenavimas darytas be ERCP. Panašios taktikos laikosi ir kiti autoriai: aiškiai išsikišančios cistos drenuojamos transmuraliniu būdu, o ERCP ir dekompresija per kasos lataką, atliekant kasos latakų sfinkterotomiją arba įkišant stentą, atliekama tais atvejais, kai cistos spaudimo vieta aiškiai nematoma ir cista turi ryšį su kasos latakais [15, 16]. Pastaruoju metu mes laikomės nuostatos, kad prieš atliekant cistos dekompresiją tikslinga ERCP: viena vertus, ji leidžia įvertinti kasos latakų būklę ir kartu gydyti aptiktą latakų patologiją (stenozę, konkrementai, latakų nutrūkimas); antra vertus, jei pseudocistų daugiau kaip viena, ERCP sudaro papildomą dekompresijos galimybę. Mūsų duomenimis, iš 35 ligonių, turėjusių pseudocistą, 17-ai (49%) nustatytas pseudocistos ryšys su kasos latakais – taigi ne visiems dekompresija galima per kasos lataką. W. H. Nealon ir bendraautoriių duomenimis [17], ERCP metu nustačius, kad cista ryšio su kasos latakais neturi, tikslingiausias gydymo būdas – perkutaninis cistos drenavimas. Tokiu būdu gydytiems ligoniams cistos išnykdavo greičiau ir jų gydymo stacionare laikas buvo statistiškai patikimai trumpesnis, palyginti su ligoniais, kuriems drenuota cista, turinti ryšį su kasos latakais. Tai dar vienas argumentas, kad reikia atlikti ERCP prieš pasirenkant pseudocistos dekompresijos būdą. M. F. Catalano ir bendraautoriių aprašo ir dvigubą kasos pseudocistų drenavimą: iš pradžių stentuojamas kasos latakas, paskui atliekama ir transmuralinė cistos dekompresija; 17-ai iš 18-os gydytų ligonių pseudocistos išnyko [18]. Tokiu būdu gydėme vieną ligonę, kuriai pseudocista susidarė dėl traumatinio pankreatito; cista išnyko, po 4 mėnesių pašalinti kasos latakų ir transmuraliniai stentai.

Pirmiesiems devyniems ligoniams cistų transmuraliniam drenavimui lankiniu papildomu padarėme iki 3 cm pločio cistogastro(duodeno)stomą. Plati jungtis leisdavo cistą apžiūrėti iš vidaus, ją praplauti, išsiurb-

ti turinį. Tačiau platus cistos atvėrimas trim atvejais iš devynių komplikavosi kraujavimu, kuris dviem atvejais sustabdytas endoskopiškai, o vienu atveju reikėjo daryti chirurginę operaciją; dar dviem atvejais cistos infekavosi, matyt, pakliuvus į cistos ertmę skrandžio turiniui, todėl vėliau kitiems ligoniams cistas drenavome pradūrę adatiniu papildomu angą labiausiai išsikišusioje cistos vietoje ir įstūmę stentą. Kiti autoriai naudoja abi šias technikas [15, 16, 19, 20], tačiau literatūroje nepavyko rasti duomenų, kuri technika pranašesnė. Endoskopiškai gydant pseudocistas ir lėtinį pankreatitą svarbią reikšmę turi ir daugelio autorių plačiai naudojamas endoskopinio ultragarso aparatas, kuriuo galima tiksliai diagnozuoti nedidelius pokyčius ir atlikti pseudocistų, neiškeliančių skrandžio ar dvylikapirštės žarnos sienelės, dekompresiją [21–23].

Nėra nusistovėjusios visų autorių vienodai atliekamos kasos latakų sfinkterotomijos technikos. M. Cremer ir bendraautoriių mano, kad atliekant kasos latakų sfinkterotomiją reikalinga ir PT, nes atlikus tik KS dėl edemos didžiojo dvylikapirštės žarnos spenelio srityje atsiranda cholangito grėsmė [24]. M. H. Kim ir bendraautoriių mano, kad PT reikia daryti tik tiems ligoniams, kurių tulžies latakai prasipletę ir padidėjęs šarminės fosfatazės aktyvumas; šis autorius nesiūlo visais atvejais daryti dvigubą sfinkterotomiją [25]. A. Pap rekomenduoja iš pradžių daryti tik PT, o kasos latakų sfinkterotomiją – tik po 3 mėnesių dėl, jo manymu, didesnės ūminio pankreatito grėsmės atliekant dvigubą sfinkterotomiją [16]. R. Jakobs ir bendraautoriių duomenimis [5], kasos latakų sfinkterotomiją pavyko atlikti 97,7% ligonių. Pažymėtina, kad bendrojo tulžies latakų sfinkterotomija buvo atlikta tik septyniems iš 171 (4,1%) šios grupės ligonio. Komplikacijų pasitaikė 4,1% ligonių, ir tai yra mažesnis procentas, palyginti su vidutinišku komplikacijų, įvykstančių atliekant bendrojo tulžies latakų sfinkterotomiją, dažniu, o jis, H. Neuhaus duomenimis, yra 2–20% [26]. Šie duomenys patvirtina, kad endoskopinė kasos latakų sfinkterotomija yra saugi ir veiksminga gydant lėtinį pankreatitą.

Mes dvigubą sfinkterotomiją darydavome esant išsiplėtusiam bendrajam tulžies latakui arba tais atvejais, kai kasos latakų giliai kaniuliuoti be PT nepavykdavo. Iš 25



4 pav. Endoskopiškai pašalinti kasos latako akmenys

mūsų ligoniams darytų KS 16 ligonių daryta ir PT (64%). Dar dviem ligoniams PT daryta be KS dėl bendrojo tulžies latako stenozės. Mūsų gydytoje ligonių grupėje buvo du cholangito atvejai, tačiau abu – po dvigubos sfinkterotomijos (PT ir KS), taigi manome, kad jei nėra tulžies latako stazės požymių, PT daryti nebūtina.

Kasos latako stentavimas – daug diskusijų kelianti endoskopinė procedūra. Pradėjus naudoti kasos latako stentavimą kaip lėtinio pankreatito gydymo metodą, konstatuoti geri rezultatai: trys autoriai gydė po 49–93 ligonius; simptomų pagerėjimas po stentavimo konstatuotas 74–94% ligonių [27–29]. Vėlesniais tyrimais nustatyta, kad kasos latako stentavimas gali sukelti naujus morfologinius kasos latako pokyčius, būti vėlyvųjų komplikacijų priežastis [30, 31]. Tačiau stentuojant kasos lataką dėl lėtinio pankreatito, nėra koreliacijos tarp latako pločio, simptomų ir stento užsikimšimo: D. E. Morgan ir bendraautoriių duomenimis, 28 (70%) iš 40 ligonių, kuriems atliktos kasos stentavimo procedūros, kasos latako plotis po stentavimo liko toks pats arba padidėjo, o 20-iai iš šių 28 ligonių (71%), nors latakas buvo išsiplėtęs, skausmas sumažėjo. Taigi kasos latako plotis po stentavimo nėra skausmo sumažėjimo požymis, kasos latakas kai kuriais atvejais netgi išsiplėtė, stentai užsikimšo, tačiau skausmas ir kiti skundai sumažėjo [32]. D. Boerma ir bendraautoriių [33] parodė, kad operuojant ligonius nuo lėtinio pankreatito, komplikacijų skaičius ir procentas ligonių, kuriems sumažėjo skausmas, yra panašus nepriklausomai nuo to, ar kasos latakas bu-

vo stentuotas, ar ne, taigi kasos latako stentavimas nei-  
giamos įtakos šių ligonių gydymo baigčiai neturėjo.

Mūsų duomenimis, kasos latakas buvo stentuotas penkiems ligoniams: keturiems latakas buvo stentuotas, kai po KS nebuvo akivaizdžių latako dekompresijos požymių, ir vienam – drenuojant kasos pseudocistą transpapiliariniu būdu.

Dėl lėtinio pankreatito be kasos pseudocistos ar su ja tulžies latakai stentuoti penkiems ligoniams, po stentavimo chirurginė operacija daryta trimis, dviem stentavimas buvo galutinis gydymo būdas. Tokios gydymo taktikos galimybė aprašoma ir kitų autorių: gydant lėtinio pankreatito sukeltą tulžies latako stenozę papiliosfinkterotomija, stenozės išplėtimu ir tulžies latako stentavimu, gauti ilgalaikiai geri gydymo rezultatai [34, 35], daliai ligonių po stentavimo stenozė išnyksta [36].

Gydant lėtinį pankreatitą, komplikuoatą kasos latako akmenligės, geresnės dekompresijos, taigi ir geresnių gydymo rezultatų, galima tikėtis, jei pavyksta pašalinti kasos latake esančius konkretus. Kasos latako konkretai dažniausiai nelygūs, „spygliuoti“ (4 pav.), dėl to net ir pagautą Dormijaus krepšeliu konkretą ne visada pavyksta pašalinti. Mūsų tyrtoje ligonių grupėje kasos latako konkretai buvo nustatyti penkiems ligoniams, iš jų trims konkretus pavyko pašalinti. Kasos latako konkretų šalinimui daugelis autorių sėkmingai taiko ekstrakorporinės šoko bangos litotripsiją [37–39]. Tačiau M. Holm ir bendraautoriių [40] nuomone, nors ekstrakorporinės šoko bangos litotripsijos metodas pagerina lėtinio pankreatito eigą, bet gydymo baigtis nesiskiria nuo tos, kai ligos eiga natūrali.

Mūsų tirtos ligonių grupės gydymo rezultatus būtų galima palyginti su publikacijos, apžvelgiančios didžiausią skaičių ligonių, endoskopiškai gydytų nuo lėtinio pankreatito, duomenimis. T. Rosh ir bendraautoriių, atlikę diaugiacentrį tyrimą ir retrospektyviai išanalizavę daugiau kaip 1000 ligonių lėtinio pankreatito endoskopinio gydymo rezultatus, nustatė, kad vien endoskopinis pankreatito gydymas sumažina skausmą dviem trečdaliams ligonių; ketvirtadali ligonių reikia gydyti chirurginiu būdu; ankstyvųjų endoskopinio gydymo komplikacijų, šių autorių duomenimis, buvo 13% ligonių.

## Išvados

Endoskopinis lėtinio pankreatito ir kasos pseudocistų gydymas buvo veiksmingas 72% ligonių, komplika-

cijų pasitaikė 16% ligonių. Endoskopinis lėtinio pankreatito ir kasos pseudocistų gydymas – tradicinių chirurginių operacijų alternatyva.

## LITERATŪRA

1. Classen M, Demling L. Endoscopic papillotomy and removal of gallstones. *Br Med J* 1975; 4: 371–374.
2. Kawai K, Akasaka Y, Murakawa K, et al. Endoscopic sphincterotomy of the ampula of Vater. *Gastrointest Endosc* 1974; 20: 148–151.
3. Fuji T, Amano H, Harima K, et al. Pancreatic sphincterotomy and pancreatic endoprotheses. *Endoscopy* 1985; 17: 69–72.
4. Elton E, Howell DA, Parsons WG, et al. Endoscopic pancreatic sphincterotomy: indications, outcome and a safe stentless technique. *Gastrointest Endosc* 1998; 47: 240–249.
5. Jakobs R, Benz C, Leonhardt A, Schilling D, Pereira-Lima JC, Riemann JF. Pancreatic endoscopic sphincterotomy in patients with chronic pancreatitis: a single-center experience in 171 consecutive patients. *Endoscopy* 2002 Jul; 34(7): 551–554.
6. Kozarek RA. Endoscopic treatment of chronic pancreatitis. *Indian Journal of gastroenterology* 2002; 21: 67–73.
7. Rosch T, Daniel S, Scholz M, Huibregtse K, et al. Endoscopic treatment of chronic pancreatitis: a multicenter study of 1000 patients with long-term follow-up. *Endoscopy* 2002 Oct; 34(10): 765–771.
8. Dite P, Ružicka M, Zboril V, Novotny I. A Prospective, Randomized Trial Comparing Endoscopic and Surgical Therapy for Chronic Pancreatitis. *Endoscopy* 2003; 35: 553–558.
9. Di Magno EP. Toward understanding (and management) of painful chronic pancreatitis. *Gastroenterology* 1999; 116: 1152–1257.
10. Ammann RW, Muellhaupt B. The natural history of pain in alcoholic chronic pancreatitis. *Gastroenterology* 1999; 116: 1132–1140.
11. Laugier R, Renou C. Endoscopic ductal drainage may avoid resective surgery in painful chronic pancreatitis without large ductal dilatation. *Int J Pancreatol* 1998; 23: 145–152.
12. Ponchon T, Bory RM, Hedelius F, et al. Endoscopic stenting for pain relief in chronic pancreatitis: Results of a standardized protocol. *Gastrointest Endosc* 1995; 42: 452–456.
13. Rodgers BHG, Giarel NJ, Seed RW. Transgastric needle aspiration of pancreatic pseudocyst through an endoscope. *Gastrointest Endosc* 1975; 21: 133.
14. Binmoeller KF, Seifert H, Walter A, Soehendra N. Transpapillary and transmural drainage of pancreatic pseudocysts. *Gastrointest Endosc* 1995; 43: 219–224.
15. Sharma SS, Bhargawa N, Govil A. Endoscopic management of pancreatic pseudocyst: A long-term follow-up. *Endoscopy* 2002; 203–207.
16. Pap A. Pancreatic head mass: how can we treat it. *Chronic pancreatitis: conservative treatment. JOP – Journal of the Pancreas* 2000; 1(3 Suppl.): 143–153.
17. Nealon WH, Walser E. Main pancreatic ductal anatomy can direct choice of modality for treating pancreatic pseudocysts (surgery versus percutaneous drainage). *Ann Surg* 2002; 235: 751–758.
18. Catalano MF, Linder JD, Bukeirat FA, et al. Endoscopic therapy of symptomatic pseudocysts using combined transpapillary and cyst enterostomy techniques [abstract]. *Gastrointest Endosc* 2003; 57: AB210.
19. Cremer M, Deviere J, Engelholm L. Endoscopic management of cysts and pseudocysts in chronic pancreatitis: long-term follow-up after 7 years of experience. *Gastrointest Endosc* 1989; 35: 1–9.
20. Sahel J. Endoscopic drainage of pancreatic cysts. *Endoscopy* 1991; 21: 181–184.
21. Sanchez Cortes E, Maalak A, Le Moine O, Baize M, Delhay M, Matos C, Deviere J. Endoscopic cystenterostomy of nonbulging pancreatic fluid collections. *Gastrointest Endosc* 2002; 56(3): 380–386.
22. Vosoghi M, Sial S, Garrett B, Feng J, Lee T, Stabile BE, Eysselein VE. EUS-guided pancreatic pseudocyst drainage: review and experience at Harbor-UCLA Medical Center. *MedGenMed* 2002; 4(3): 2.
23. Kahl S, Glasbrenner B, Zimmermann S, Malfertheiner P. Endoscopic ultrasound in pancreatic diseases. *Dig Dis* 2002; 20(2): 120–126.
24. Cremer M, Deviere J, Delhay M, et al. Stenting in severe chronic pancreatitis: results of medium-term follow-up in 76 patients. *Endoscopy* 1991; 23: 171–176.
25. Kim MH, Myung SJ, Kim YS, et al. Routine biliary sphincterotomy may be indispensable for endoscopic pancreatic sphincterotomy. *Endoscopy* 1998; 30: 697–701.
26. Neuhaus H. Therapeutic pancreatic endoscopy. *Endoscopy* 2004; 36(1): 8–16.
27. Binmoeller KF, Jue P, Seifert H, Nam WC, et al. Endoscopic pancreatic stent drainage in chronic pancreatitis and dominant stricture: Long-term results. *Endoscopy* 1995; 27: 638–644.
28. Smits ME, Badiga M, Rauws EAJ, Tytgat GNJ, Huibregste K. Long-term results of pancreatic stents in chronic pancreatitis. *Gastrointest Endosc* 1995; 42: 461–467.

29. Cremer M, Deviere J, Delhaye M, Balze M, Vandermeeren A. Stenting in severe chronic pancreatitis: Results of medium-term follow-up in seventy-six patients. *Endoscopy* 1991; 23: 171–176.
30. Raju GS, Gomez G, Xiao SY, et al. Short-term pancreatic stenting leads to a rapid onset of inflammation, fibrosis and acinar loss [abstract]. *Gastrointest Endosc* 2003; 57: AB88.
31. Rashdan A, Fogel EL, McHenry L, et al. Pancreatic duct changes following small-diameter, long-length, unflanged pancreatic duct stent placement [abstract]. *Gastrointest Endosc* 2003; 57: AB213.
32. Morgan DE, Smith JK, Hawkins K, Wilcox CM. Endoscopic stent therapy in advanced chronic pancreatitis: relationships between ductal changes, clinical response, and stent patency. *Am J Gastroenterol* 2003 Apr; 98(4): 821–826.
33. Boerma D, van Gulik TM, Rauws EA, Obertop H, Gouma DJ. Outcome of pancreaticojejunostomy after previous endoscopic stenting in patients with chronic pancreatitis. *Eur J Surg* 2002; 168(4): 223–228.
34. Vitale GC, Reed DN Jr, Nguyen CT, Lawhon JC, Larson GM. Endoscopic treatment of distal bile duct stricture from chronic pancreatitis. *Surg Endosc* 2000; 14(3): 227–231.
35. Neuhaus H. Therapeutic pancreatic endoscopy. *Endoscopy* 2000; 32(3): 217–225.
36. Smits ME, Rauws EA, van Gulik TM, Gouma DJ, Tytgat GN, Huibregtse K. Long-term results of endoscopic stenting and surgical drainage for biliary stricture due to chronic pancreatitis. *Br J Surg* 1996; 83(6): 764–768.
37. Farnbacher MJ, Schoen C, Rabenstein T, et al. Pancreatic duct stones in chronic pancreatitis: criteria for treatment intensity and success. *Gastrointest Endosc* 2002; 56: 501–506.
38. Karasawa Y, Kawa S, Aoki Y, et al. Extracorporeal shock wave lithotripsy of pancreatic duct stones and patient factors related to stone disintegration. *J Gastroenterol* 2002; 37: 369–375.
39. Kozarek RA, Brandabur JJ, Ball TJ, Gluck M, Patterson DJ, Attia F, France R, Traverso LW, Koslowski P, Gibbons RP. Clinical outcomes in patients who undergo extracorporeal shock wave lithotripsy for chronic calcific pancreatitis. *Gastrointest Endosc* 2002 Oct; 56(4): 496–500.
40. Holm M, Matzen P. Stenting and extracorporeal shock wave lithotripsy in chronic pancreatitis. *Scand J Gastroenterol* 2003; 38(3): 328–331.

*Gauta: 2004 06 20*

*Priimta spaudai: 2004 11 02*