

# Saugi stemplės ir tuščiosios žarnos jungtis atlikus gastrektomiją

## Safe oesophagojejunal junction following gastrectomy

Evaldas Pagojus

*Klaipėdos ligoninė, Liepojos g. 41, LT-5808, Klaipėda*  
*El. paštas: kasiliauskas@takas.lt*

*Klaipėda Hospital, Liepojos str. 41, LT-5808, Klaipėda, Lithuania*  
*E-mail: kasiliauskas@takas.lt*

---

Straipsnyje aprašomas autoriaus siūlomas virškinamojo trakto vientisumo po gastrektomijos atkūrimo būdas.

---

An original method of reconstruction after performing total gastrectomy is described.

---

### Įvadas

Šiuo metu dar nėra galimybės kompensuoti daugumos pašalinto skrandžio funkcijų. Virškinamojo trakto vientisumui po gastrektomijos atkurti pasiūlyta per 200 modifikacijų. Chirurgijos galimybės yra labai ribotos: atlikti saugią jungtį (išvengti siūlių nepakankamumo), išvengti jungties stenozės, suformuoti rezervuarą prarytam maistui, sukurti antirefliuksinį mechanizmą. Operacija turėtų būti kuo paprastesnė ir trumpesnė.

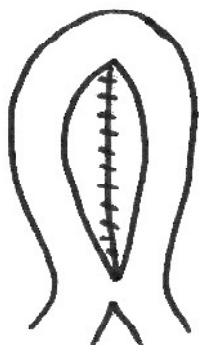
### Metodas

Indikacijos atlikti gastrektomiją ir operacijos apimtis – įprastinės. Dvylikapirštės žarnos bigė užsiuvama. Dėl sagitalinės diafragmotomijos reikalingumo sprendžiama individualiai. Pirmą tuščiosios žarnos kil-

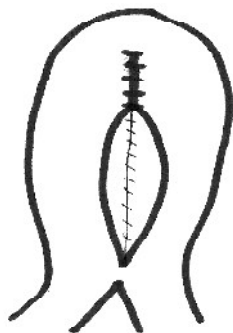
pa ištraukiama (retrokoliškai) į viršutinį pilvo aukštą. Iš abiejų šios kilpos dalių suformuojamas 12–13 cm ilgio rezervuaras (angl. *pouch*) ištisine vieno aukšto siūle (1, 2 pav.). Stemplės galas jungiamas su rezervuaro priekine siena dviejų aukštų siūle. Vidinis stemplės ir talpyklos jungties aukštas jungiamas esant neužsiūtai rezervuaro priekinei sienai, todėl gerai matyti ir patogiau siūti. Baigus formuoti abu jungties aukštus, stemplė tampa tarsi panardinta į talpyklos vidų per jos kupolo vidurį, vienodai iš visų pusių apgaubta talpyklos išorinio paviršiaus (3–5 pav.). Stemplės eiga lieka tiesi, į rezervuarą lengvai patenka storiausias zondas arba prireikus fibroskopas.

Operacijos pranašumai:

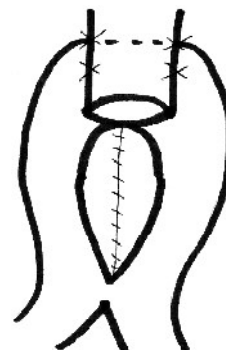
1. Esant tokiai jungčiai nėra pavojaus, kad siūlės iširs.



**1 pav.** Rezervuaro sudarymas; pirmosios ilgos tuščiosios žarnos kilpos abi dalys elektroniniu peiliu prapjaunamos išilgai per laisvosios dalies vidurį ~12 cm; užpakalinė siena siuvama išsiline vieno aukšto siūle

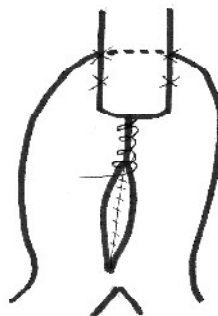


**2 pav.** Tokia pat siūle užsiuvamas beveik trečdalis priekinės sienos (proksimalinėje dalyje)



**3 pav.** Užsiūtoji priekinė siena atsiduria stemplės užpakalyje, stemplės šonus atskiromis siūlėmis prisiuvant prie rezervuaro; stemplės galas išsiline siūle siuvamas su rezervuaru (visi sienų sluoksniai)

2. Nereikia papildomos Brauno ar „Y“ jungties.
3. Suformuojama rezervuaras prarytam maistui.
4. Daugumai pacientų nėra reflukso (nustatomo kliniškai, rentgeno ar endoskopiniu tyrimais).
5. Iki šiol nepasitaikė jungties stenozės atvejų.
6. Operaciją paprasta atlikti, ji trunka apie 20 min. trumpiau, nei sudarant *Hilarovitz* ar „Y“ jungtis.
7. Operaciją galima atlikti mechaniniais siuvimo aparatais.



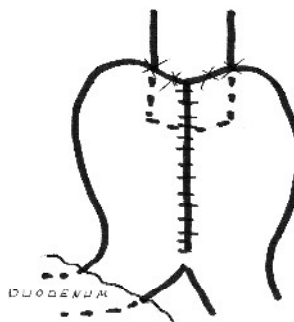
**4 pav.** Siuvama toliau; užsiuvama likusi rezervuaro priekinės sienos dalis

## Rezultatai

Nuo 2003 metų kovo iki 2005 metų vasario atlikta 70 tokių operacijų. Pacientų amžiaus vidurkis – 65 metai.

Pacientų pasiskirstymas pagal amžių buvo toks: iki 40 metų – 1, 41–50 metų – 10, 51–60 metų – 19, 61–70 metų – 24, kiti 16 ligonių buvo vyresni. Keturiems pacientams diagnozuotas I stadijos skrandžio vėžys, trylikai – II stadijos, 39 pacientams – III stadijos ir 15 pacientų IV stadijos skrandžio vėžys.

Dviem pacientams operacija komplikavosi ūminiu nekrozinu pankreatitu, mechanine gelta (abu praeityje sirgę pankreatitu). Diagnozė buvo patvirtinta kompiuterine tomografija. Abu pacientai pasveiko: vienam suformuota perkutatinė transhepatinė cholecistostoma, kitam (išorinis tulžies drenavimas nedarytas) atlikta relaparotomija dėl išplitusio peritonito. Po operacijos mirė vienas 76 metų pacientas, kuriam pasireiškė žarnų pasaito kraujagyslių trombozė ir dauginė segmentinė plonosios žarnos nekrozė. Siūlių nepakankamumo atvejų nebuvo.



**5 pav.** Priekinė talpyklos dalis pavienėmis siūlėmis prisiuvama prie stemplės, stemplę lyg įverčiant į talpyklos (galima papildoma talpyklos priekinės sienos siūle su stemplinės angos aplinkos seroza)

## Išvada

Po gastrektomijos, virškinamojo trakto rekonstrukcija jungiant stemplės galą su rezervuaru, suformuoto iš tuščiosios žarnos, priekine siena yra saugi, lengvai atliekama, neilgai trunkanti operacija, lemianti geresnę pacientų gyvenimo kokybę.

*Gauta: 2005 02 15*

*Priimta spaudai: 2005 03 29*

---

## Nuomonė

Dr. Evaldas Pajojus straipsnyje „Saugi stemplės ir tuščiosios žarnos jungtis atlikus gastrektomiją“ dalijasi patirtimi, sukaupia atliekant rekonstrukciją po gastrektomijos. Pateikta rekonstrukcijos metodika yra savita, nors panašiu būdu rekonstrukciją atlikdavo Maskvos chirurgai šeštajame praėjusio amžiaus dešimtmetyje (prof. Popovo pasiūlyta metodika), kaip ir stemplės panardinimą į žarnos spindį (vadinamasis rašalinės principas). Pateiktais duomenimis, metodika yra saugi, tačiau trims ligoniams pasireiškė grėsmingos komplikacijos (4,3%): dviem – nekrozinis pankreatitas ir vienam – pasaito kraujagyslių trombozė. Vienas ligonis mirė (1,4%). Neaišku, kiek buvo mažesnių kom-

plicacijų. Kadangi pooperacinių komplikacijų dažnio ir mirštamumo rodikliai atitinka pateikiamus kitų autorių, dirbančių specializuotuose centruose, tai ši modifikacija yra pateisinama.

Nenorėčiau sutikti su autoriaus teiginiu, kad ši rekonstrukcija lemia „geresnę pacientų gyvenimo kokybę“. Siekiant patvirtinti šį teiginį, reikėtų atlikti išsamią lyginamąją gyvenimo kokybės analizę, o ne remtis subjektyvia operavusio chirurgo nuomone. Manau, straipsnis turėtų būti įdomus ir galbūt naudingas Lietuvos chirurgams.

*Dr. Eugenijus Stratilovas*  
*Vilniaus universiteto*  
*Onkologijos institutas*