

Metileno mėlio tirpalo injekcija į išangės srities odą idiopatiniam niežuliui gydyti

Methylene blue injection into perianal skin for idiopathic pruritus ani

Narimantas Evaldas Samalavičius¹, Tomas Poškus², Alfredas Kilius¹

¹ *Vilniaus universiteto Onkologijos instituto Chirurgijos klinika, Santariškių g. 1, LT-08660 Vilnius*

² *Vilniaus universiteto ligoninės Santariškių klinikos Centro filialo III abdominalinės chirurgijos skyriaus Koloproktologijos poskyris, Žygimantų g. 3, LT-01102 Vilnius*

El. paštas: narimantsam@yahoo.com

¹ *Vilnius University, Institute of Oncology, Clinic of Surgery, Santariškių str. 1, LT-08660 Vilnius, Lithuania*

² *Vilnius University Hospital "Santariškių klinikos", Central Branch, 3rd Department of Abdominal Surgery, Division of Coloproctology, Žygimantų str. 3, LT-01102 Vilnius, Lithuania*

E-mail: narimantsam@yahoo.com

Tikslas

Įvertinti pirmuosius rezultatus gydant išangės niežulį 1% metileno mėlio tirpalo injekcija į išangės srities odą.

Ligoniai ir metodai

Per 11 mėnesių, nuo 2004 m. rugsėjo iki 2005 m. rugpjūčio, nuo išangės niežulio 1% metileno mėlio tirpalo injekcija į išangės srities odą gydyti 6 ligoniai: 4 moterys ir 2 vyrai, kurių amžius nuo 29 iki 62 metų, vidurkis 50 metų. Viena procedūra atlikta ambulatoriškai ir penkios – stacionaro sąlygomis, hospitalizacijos trukmė nuo 1 iki 5 parų, vidutiniškai 2,6 paros. Išangės niežuliui iki šios procedūros ligoniai skundėsi nuo 6 mėnesių iki 4 metų.

Rezultatai

Komplikacijų po šių procedūrų nebuvo, niežulys išnyko visiems. Išangės paburkimas vidutiniškai buvo iki 8 savaičių, odos nejautrumas – 3–4 savaites. Visi ligoniai apklausti po 12 savaičių.

Išvada

Vieno procento metileno mėlio injekcija į išangės srities odą yra saugus ir veiksmingas metodas idiopatiniam išangės niežuliui gydyti.

Reikšminiai žodžiai: išangės niežulys, metileno mėlis.

Objective

To evaluate our first experience with 1% methylene blue injection into perianal skin for idiopathic pruritus ani.

Patients and methods

Over a period of 11 months (September 2004 to August 2005), a total of six patients (4 women and 2 men, age range 29 to 64 years, mean 50 years) were treated with 1% methylene blue injection into perianal skin for idiopathic pruritus ani. One procedure was made on an outpatient setting, the rest five were performed during in-hospital stay. The average hospital stay was 2.6 days (range 1 to 5 days). Symptoms had been present 6 months to 4 years prior to our treatment.

Results

There were no complications, all patients were symptom-free at 12 weeks after the procedure. Edema of the perianal region was present on an average for 8 weeks, and numbness in the perianal skin was present for 3–4 weeks.

Conclusion

1% methylene blue injection into perianal skin in our experience was a safe and effective method for the treatment of idiopathic pruritus ani.

Įvadas

Išangės niežulys yra labai nemalonus pojūtis, skatinantis norą kasytis. „Stiprus išangės niežulys gali tapti visiškai nepakenčiamas. Jis gali būti toks kankinantis ir varginantis, jog skausmas, palyginti su juo, gali atrodyti lyg malonumas... Daugelio pacientų, sergančių išangės niežuliu, gyvenimas tampa labai apgailėtinas, o ištis kai kurie net atsiduria ties savižudybės riba“, – taip šios ligos aktualumą ypač taikliai pabrėžia J. Goligheris [1]. Tai labai dažna problema, kuri, deja, toli gražu ne visada tinkamai sprendžiama. Išangės niežulys yra klasifikuojamas į idiopatinį, kai nėra aiškios priežasties (kolorektinės ar sisteminės ligos, su kuria siejamas išangės niežulys), ir antrinį, kai yra akivaizdi šių ligų sukiantis priežastis. Antrinį išangės niežulį sukelia hemorojus, išangės įplėša ar fistulė, uždegiminės žarnyno ligos, išangės ar tiesiosios žarnos polipai ir vėžys. Daugelis odos ligų, pavyzdžiui, *lichen planus*, psoriazė, egzema, *lichen sclerosus et atrophicus* ir seborėja, taip pat gali tapti minėtos ligos priežastimi. Išangės niežulį sukelia ir infekcija: *Candida albicans*, dermatofitai, *Staphylococcus aureus*, žmogaus papilomos virusas, *herpes simplex*, *Enterobius vermicularis* bei *Sarcoptes scabiei*. Net kai kurie vaistai gali išprovokuoti išangės niežulį: kolchicinas, guanidinas, mineralinis aliejus, neomicinas. Iš sisteminių ligų pirmiausia reikėtų paminėti cukrinį diabetą ir limfomą. Iš maisto produktų negalima pamiršti pomidorų, citrusinių vaisių, riešutų, šokolado, kavos, arbatos, kokakolos ir alaus. Tepimas išmatomis, per didelė drėgmė, muilas ir net tualetinis popierius gali provokuoti šią ligą. Neatmestinos net psichologinės šios ligos priežastys.

Kadangi išangės niežulio priežasčių yra daug, ne taip paprasta rasti tikrąją. Jei priežastis aiški, ją pašalinus išangės niežulys turėtų dingti, o jei priežastis neaiški, t. y. kalbame apie idiopatinį išangės niežulį, problemos sprendimo būdai gali būti labai įvairūs – nuo pastaruoju metu propaguojamo kapsaicino tepalo [2], įvairios injekcinės terapijos [3], kurios tikslas – išangės srities anestezija ir cheminė denervacija, iki istoriškai žinomos chirurginės išangės srities denervacijos Ballo metodu [4].

Metileno mėlio injekciją į išangės srities odą sergant išangės niežuliu pasiūlė rusų autorius A. N. Rygickas 1968 metais [5]. Pirmasis pasaulinėje literatūroje šią metodiką pateikė E. B. Eusebio tik 1990 metais [6]. Iš tiesų stebėtina, jog iki šiandien MEDLINE duomenų bazėje literatūros tuo klausimu yra tik labai mažai, nors visi autoriai pateikia neblogus ir daug žadančius rezultatus [6–10]. Tad šio straipsnio tikslas – pamėginti nors truputį užlopyti šią spragą.

Ligoniai ir metodai

Vilniaus universiteto ligoninės Santariškių klinikos Centro filialo III abdominalinės chirurgijos skyriaus Koloproktologijos poskyryje ir Vilniaus universiteto Onkologijos instituto Chirurgijos klinikoje per 11 mėnesių, nuo 2004 m. rugsėjo iki 2005 m. rugpjūčio, nuo išangės niežulio 1% metileno mėlio tirpalo injekcija į išangės srities odą gydyti 6 ligoniai: 4 moterys ir 2 vyrai. Jų amžius – nuo 29 iki 62 metų, vidurkis – 50 metų. Viena procedūra atlikta ambulatoriškai ir penkios – stacionaro sąlygomis, hospitalizacijos trukmė – nuo 1 iki 5 parų, vidutiniškai

2,6 paros. Išangės niežuliu iki šios procedūros ligoniai skundėsi nuo 6 mėnesių iki 4 metų. Visiems ligoniams buvo atlikta rektoskopija ir ekskliuduotos galimos anorektinės išangės niežulio priežastys. Nė vienas pacientas neturėjo sisteminių sveikatos sutrikimų, galinčių sukelti išangės niežulį. Visiems buvo koreguojama dieta, teikiamos higieninės rekomendacijos, jie buvo gydomi hormoniniais preparatais, vaistais nuo grybų, erkių ir kirmėlių, tačiau šios priemonės buvo neveiksmingos, todėl ligoniams buvo rekomenduota aptariamoji procedūra.

Ligoniui gulint pusiau sulenкто lenktinio peilio padėtyje, eksponuojama išangės sritis. Rankos ir operacinis laukas paruošiami aseptiškai. Procedūros metu antibakterinei profilaktikai vartojama 1,5 g cefuroksimo ir 1,5 g metronidazolio intraveninė injekcija. Procedūrai buvo suvartojama 10–12 ml 1% metileno mėlio ir 0,5% lidokaino tirpalo injekcija į tarpvietės srities odą iki dantytosios linijos. Skausminiam sindromui malšinti kai kuriems ligoniams po procedūros pirmą parą buvo skiriami nenarkotiniai analgetikai. Pooperaciniam chemiškai denervuotos ir paburkusios išangės srities odos nemalonų pojūtį sukeliančiam kontaktui su drabužiais sumažinti buvo skiriama įvairių lubrikantų.

Rezultatai

Komplikacijų po šių procedūrų nebuvo. Visiems pacientams pirmą parą paburkdavo išangės sritis, ir šis paburkimas išnykdavo vidutiniškai per 8 savaites. Visi nurodė visišką išangės srities odos nejautrumą, ku-

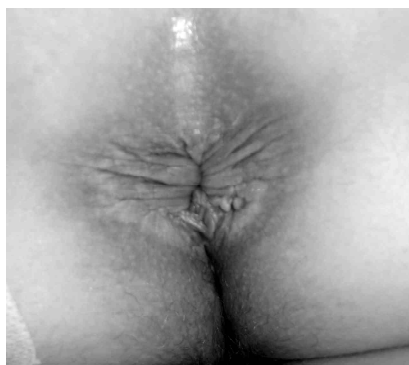ris išnykdavo per 3–4 savaites. Panašiu laiku išnykdavo ir laikina šios srities „tatuiruotė“. Visi ligoniai pasveiko, buvo patenkinti procedūra ir jautėsi gerai. Apklausti po 12 savaičių jie teigė, kad niežulys visai išnykęs, kitų papildomų problemų taikytas gydymas nesukėlė.

Diskusija

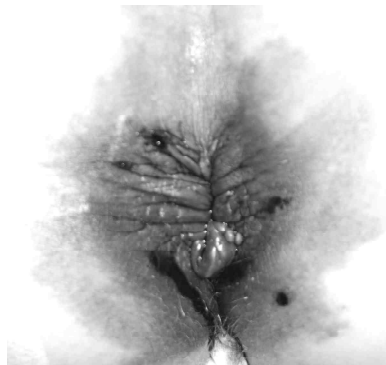
Metileno mėlis yra tiazino dažiklis, turintis antiseptinių ir nuo dozės priklausomų oksidacijos ir redukcijos savybių. Jis metabolizuojamas į leukometileno mėlį [11], kuris išsiskirdamas nudažo šlapimą mėlsvai žalsva spalva.

Mūsų tyrimas parodė, jog metileno mėlio 1% tirpalo injekcija į išangės srities odą buvo saugus, patikimas ir labai veiksmingas metodas gydant išangės niežulį. Visi šeši ligoniai pasveiko, komplikacijų nebuvo. Žinoma, trijų mėnesių stebėjimo laikas nėra pakankamas, kad konstatuotume visišką šios ligos atoslūgį. Bet kuriuo atveju, jei pirmosios procedūros efektas ilgai neišlaikytų, ją būtų galima kartoti. Ir nors mūsų visi ligoniai sirgo idiopatinio išangės niežuliu, nėra nė vieno argumento, kuriuo remiantis būtų galima teigti, jog ši procedūra būtų neveiksminga gydant antrinį išangės niežulį: tyrimais įrodyta, jog metileno mėlio efektas yra „nervų galūnelių mirties“ padarinys [6]. Tad šią, mūsų nuomone, saugią procedūrą būtų galima taikyti plačiau.

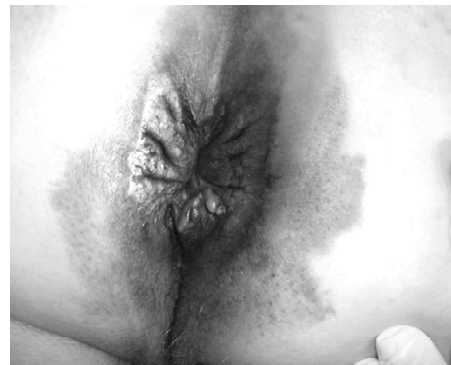Mes švirkštėme metileno mėlį operacinėje įprastomis kiekvienai operacijai sterilumo sąlygomis, o an-



1 pav. Išangės sritis prieš procedūrą



2 pav. Išangės sritis iš karto po metileno mėlio injekcijos



3 pav. Paburkusi išangės srities oda praėjus parai po metileno mėlio suleidimo

tibakterinei profilaktikai naudojome standartinę kolorektinei chirurgijai profilaktikos schemą. Keletas autorių jokios antibakterinės profilaktikos netaikė ir jokių infekcinių komplikacijų nepastebėjo (nors gydyta nemažai pacientų – atitinkamai 25 ir 30) [9, 10]. Kiti autoriai po metileno mėlio injekcijos nustatė celiulito ir odos išopėjimo atvejų [6, 8]. Mūsų nuomone, ši atsargumo priemonė vis dėlto nėra visai nereikalinga turint omenyje, kokia invalidizuojanti galėtų būti infekcinė komplikacija. Mes taip pat švirksdami metileno mėlį nevartojome hormono, kad sumažėtų pooperacinis išangės srities patinimas, kaip siūlo I. D. Botterillas ir P. M. Sagaras [9]. Ateityje tai galėtų praversti, nes švirkstimo srityje audinių paburkimas mūsų gydytiems pacientams atslūgo vidutiniškai tik po dviejų mėnesių. Tačiau viena aišku, jog injekcija su lidokainu nesukelia didelio skausmo, todėl nereikia bendrinės nejautos. Mūsų nuomonę remia ir literatūros šaltinis [10]. Ankstesni autoriai vartojo didesnius injekcinio tirpalo kiekius (20–40 ml) [6, 8], o tai, suprantama, sukeldavo daugiau diskomforto. Mūsų patirtis, kaip ir B.B. Mente [10], parodė, jog 10–12 ml 1% metileno mėlio injekcija yra pakankama. Pažymė-

tina, jog išskyrus pastarąjį šaltinį, praskiedus tirpalą buvo iš tiesų gaunamos skirtingos, mažesnės už 1%, metileno mėlio koncentracijos [6, 8, 9], o tai galėjo pakenkti procedūros sėkmei. Pats A.N. Rygick [5] duomenų nepateikia, bet jis rekomenduoja 0,2% metileno mėlio tirpalą (skiestas 0,5% novokaino tirpalu ir dedamas nedidelis kiekis adrenalino). Pastarojo autoriaus nuomone, galima švirksėti iki 30 ml tirpalo.

Gydytojas koloproktologas susiduria su labai sudėtingomis ligomis: storosios žarnos vėžiu, uždegiminėmis ir funkcinėmis žarnyno ir dubens dugno ligomis, išmatų nelaikymu, įgimtomis ligomis ir kita. Tad ne nuostabu, kad išangės niežulys – vienu simptomu pasireiškianti liga – dar nesulaukė deramo dėmesio, turint omenyje jos tikruosius padarinius bendrai žmogaus sveikatai. Gausioje ir, atrodytų, išsamioje literatūroje, deja, atsakymus rasime ne į visus klausimus [1, 12–18]. Tad viliamės, jog mūsų darbas paskatins Lietuvos koloproktologus, ir gal ne tik juos, dažniau gydyti išangės niežulį metileno mėliu. Juk daugybė pacientų, mūsų manymu, šiandien yra nusivylę tradiciniu konservatyviu gydymu ir reikiamos pagalbos nesulaukia.

LITERATŪRA

- Goligher J. Surgery of the anus, rectum and colon. 5th edition. London: Bailliere Tindall, 1985; p. 237.
- Lusy J, Sistiery-Ittah M, Israelit Y, Shmueil A, Strauss-Liviatan N, Mindrul V, Keret D, Goldin E. Tropical capsaicin – a novel and effective treatment for idiopathic intractable pruritus ani: a randomised, placebo controlled, crossover study. *Gut* 2003; 52: 1323–1326.
- Shafik A. An injection technique for the treatment of idiopathic pruritus ani. *Tech Coloproctol* 2004; 8: 201.
- Ball C. The rectum: its diseases and developmental defects. London: Frowde, Hodder and Stoughton, 1908.
- Rygick AN. Atlas of the operations on the rectum and colon. Moscow, 1968; p. 162–163.
- Eusebio EB, Graham J, Mody N. Treatment of intractable pruritus ani. *Dis Colon Rectum* 1990; 33: 770–772.
- Eusebio EB. New treatment of intractable pruritus ani. *Dis Colon Rectum* 1991; 34: 289.
- Farouk R, Lee PWR. Intradermal methylene blue injection for the treatment of intractable idiopathic pruritus ani. *Br J Surg* 1997; 84: 670.
- Botterill ID, Sagar PM. Intra-dermal methylene blue, hydrocortisone and lignocaine for chronic, intractable pruritus ani. *Colorectal Disease* 2002; 4: 144–146.
- Mentes BB, Akin M, Leventoglu S, Gultekin FA, Oguz M. Intradermal methylene blue injection for the treatment of intractable idiopathic pruritus ani: results of 30 cases. *Tech Coloproctol* 2004; 8: 11–14.
- DiSanto AR, Wagner JG. Pharmacokinetics of highly ionized drugs II. Methylene blue-absorption, metabolism and excretion in man and dog after oral administration. *J Pharm Sci* 1972; 61: 1086–1090.
- Smith LE, Henrichs D, McCullah RD. Prospective studies on the etiology and treatment of pruritus ani. *Dis Colon Rectum* 1982; 25: 358–363.
- Hanno R, Murphy P. Pruritus ani. Classification and management. *Dermatol Clin* 1987; 5: 811–816.
- Aucoin EJ. Pruritus ani. *Postgrad Med* 1987; 82: 76–80.
- Daniel GL, Longo WE, Vernava AM. Pruritus ani. Causes and concerns. *Dis Colon Rectum* 1994; 33: 770–772.

16. Dailey Th. Pruritus ani. In: Zuidema GD, Condon RE (eds). Shackelford's surgery of the alimentary tract, vol. IV. 4th edn. Philadelphia: WB Saunders, 1996; p. 317–321.

17. Dodi G, Spencer RJ. Dermatologic lesions and anal pruritus. In: Dodi G, Spencer RJ (eds). Outpatient coloproctology.

Textbook and atlas, 3rd edn. Padua: Piccin Nuova Libreria, 1996; p. 633–659.

18. Dassan S, Neil SM, Donaldson DR, Scott HJ. Treatment of persistent pruritus ani in a combined colorectal and dermatological clinic. Br J Surg 1999; 86: 1337–1340.

Gauta: 2005 08 10

Priimta spaudai: 2005 09 10