

# Makšties pūslinės fistulės: 35 metų patirties apibendrinimas

## Vesicovaginal fistulas: 35 years of clinical experience

Stasė Mičelytė<sup>1</sup>, Bronius Domža<sup>2</sup>, Darius Šilinis<sup>1</sup>, Egidijus Gatelis<sup>1</sup>

<sup>1</sup> *Vilniaus miesto universitetinės ligoninės Urologijos skyrius, Antakalnio g. 57, LT-10204 Vilnius*

<sup>2</sup> *Vilniaus universiteto Akušerijos-ginekologijos klinika, Antakalnio g. 57, LT-10207 Vilnius*

*El. paštas: vsivmul@takas.lt*

<sup>1</sup> *Vilnius University Hospital, Department of Urology, Antakalnio strg. 57, LT-10204 Vilnius, Lithuania*

<sup>2</sup> *Vilnius University Hospital, Clinic of Obstetric and Gynaecology, Antakalnio str. 57, LT-10207 Vilnius, Lithuania*

*E-mail: vsivmul@takas.lt*

---

### Įvadas / tikslas

Pūslinė makšties fistulė (PMF) – dažniausiai antrinė ir jatrogeninė komplikacija. Remdamiesi ligos istorijomis ir asmenine patirtimi, retrospektyviai išanalizavome per 35 metus gydytas pūslines makšties fistules. Kartu pateikiame trumpą istorinės bei šiuolaikinės literatūros apžvalgą.

### Ligoniai ir metodai

Į Vilniaus miesto universitetinę ligoninę 1969–2004 m. pateko 51 moteris, kuriai susidarė pūslinė makšties fistulė. Iš jų 46 (90% moterims) fistulė atsivėrė po histerektomijos 1–14 pooperacinę dieną. Visos ligonės skundėsi daliniu ar visišku šlapimo nelaikymu. Šlapimo pūslė drenuota *Foley* kateteriu. Atlikti įprasti urologiniai, ginekologiniai ir klinikiniai tyrimai. Skirti antibiotikai. Fistulės kraštų elektrokoaguliaciją atlikome 13, o atvirąsias transvaginalines, transvezikines ir transabdominalines operacijas (65 kartus) – 47 ligonėms, iš jų devynioms – 18 pakartotinių antrinių.

### Rezultatai

Nė viena fistulė neužgijo savaime; 4 (iš 13) užgijo po transvezikinės elektrokoaguliacijos ir 45 (iš 47) – po atvirųjų operacijų. Pasveiko (išgijo) 96% ligonių. Dviejų (4%) ligonių gydymas buvo neveiksmingas.

### Išvados

Makšties pūslinė fistulė – retai pasitaikanti komplikacija; per 35 metus gydėme tik 51 tokią ligonę, iš jų 34 buvo atsiųstos iš kitų ligoninių. Histerektomija – dažniausia (90%) šios fistulės priežastis. Dalį mažų fistulių užgydo endovezikinė jų kraštų elektrokoaguliacija. Dažniausiai pasirinktinai vaginalinis operacinis fistulės užgydymo būdas, dalyvaujant urologui ir ginekologui.

**Reikšminiai žodžiai:** pūslinė makšties fistulė, priežastys ir mechanizmas, diagnostika, gydymas, priežiūros ypatumai

## Background / objective

Vesico-vaginal fistula (VVF) is mostly a secondary and often iatrogenic postoperative complication. Based on case histories and mostly on our experience, we have made a retrospective analysis with a brief summary of historical and modern literature.

## Patients and methods

There were 51 patients with VVF admitted to Vilnius Cty University Hospital Urological Department in 1969–2004. In 46 (90%) VVF opened after hysterectomy on 1–14 postoperative day. All (51) suffered from partial or complete urine leakage. Urinary bladder was drained with a Foley catheter. Routine urological, gynaecological and common clinical analyses were made. Antibiotics were prescribed. Electrocoagulation of small and fresh fistula edges was performed in 13 cases, open transvaginal and transabdominal operations were made for 47 patients (65 times), in 9 of them 18 were repeated operations.

## Results

No one of the VVF closed after conservative treatment. Four from 13 closed after transvesical electrocoagulation and 45 from 47 after open operations. Totally VVF closed in 96% of patients. In 2 cases the treatment was unsuccessful.

## Conclusions

VVF is a rare complication: during 35 years we treated only 51 patients, in 17 of them VVF opened after procedures in our hospital and 34 elsewhere. In 90% the reason for VVF was hysterectomy. Part of small fistulas can be closed by endovesical electrocoagulation of fistula edges. In most cases vaginal approach for closing VVF must be chosen with both the urologist and gynaecologist participating in the operation.

**Key words:** vesico-vaginal fistula, VVF, etiology, diagnostics, treatment, care

## Įvadas

Pūslinė makšties fistulė (PMF) – sunki uroginekologinė bei uroakušerinė problema. Abdominalinė histerektomija yra pagrindinė PMF susidarymo priežastis. Laimei, vis rečiau pasitaiko išsivysčiusiose šalyse, tesudaro ne daugiau kaip 1 iš 1800 atliktų histerektomijų [1, 2]. Mayo klinikų duomenimis, ginekologinės kilmės fistulės sudaro 82%, akušerinės – iki 8%, dubens organų radioterapija – 6%, trauma ar šlapimo pūslės navikų fulguracija – 4% [3]. Besivystančiose šalyse, ypač jų provincijose, ir toliau išlieka visai atvirksčias PMF priežasčių santykis – iki 90% sudaro akušerinės, dažniausiai gimdymo, traumos. Tai aiškina nepakankama arba prasta akušerine pagalba ir kai kuriuose regionuose išlikusiu ritualiniu mergaičių apipjaustymu [4]. Adis Abeboje (Etiopija) 1975 m. atidaryta speciali ligoninė „Fistula Hospital“, kur iki šiol kasmet atliekama apie 1000 fistulių užgydymo operacijų [5].

Išsamiam monografiniam 1978 m. leidinyje *Kettel* [6] apibendrinoma PMF priežastis ir mechanizmas, susijusius su abdominaline histerektomija:

1. Šlapimo pūslės dislokacija ir deformacija dėl plačios didelės miomos, endometriozės ar anksčiau atliktos operacijos.
2. Sunkus priėjimas ar nepakankama chirurgo patirtis atidalijant pūslę nuo gimdos kaklelio ir viršutinės makšties sienos.
3. Operacijos metu nepastebėtas šlapimo pūslės sužalojimas.
4. Hemostazės metu neįvertintas pavojus įtraukti į siūlę ir pūslės bei makšties sienų audinius.

Daroma prielaida, kad vėlai atsivėrusios (po 10–14 dienų) pooperacinės PMF yra susijusios su daliniu – nekiauriniu pūslės pažeidimu, kuris vėliau sukelia destruktinius (sutrikus vaskulizacijai ar inervacijai) šlapimo pūslės ir makšties sienų pokyčius. Be to, dalijant gimdos kaklelį pašalinama ir dalis pūslės raumėninio sluoksnio – tai yra nekiaurinis sužalojimas. Tai vėliau baigiasi nekroze, negyvybingi audiniai atsiskiria ir atsiveria fistulė. Tai gali sukelti ir kraujavimą stabdantys tamponai, drenažo vamzdeliai, žaiz-

dos supūliavimas. Pastarosios priežastys ir mechanizmas būdingesni vaginalinei gimdos ekstirpacijai. Pasitaiko atvejų, kai per makštį atvėrus mažojo dubens pūlinius ar pooperacinius infiltratus pažeidžiama ir šlapimo pūslė. Tada fistulės užgydymas atidedamas gerokai ilgesniam laikui.

Gimdymo traumų priežastys: neprižiūrimas gimdymas, siauras gimdyvės dubuo, labai didelis vaisius, skersinė vaisiaus padėtis, bandymas jį pasukti ir ištraukti už kojų, užtrukus gimdymui vaisiaus galvutė užsilaiko vienoje plokštumoje, nesaugiai uždėtos replės, pavieniais atvejais – sudarkyta gimdyvės išorinių genitalijų anatomija, dėl to prasideda priekinės makšties sienos ir šlapimo pūslės audinių nekrozė. Dėl skubotai atliekamo Cezario pjūvio gali atsiverti ir šlapimo pūslė bei makštis.

Esama ir daugiau PMF etiologinių priežasčių: spindulinis gydymas, vėžinės ar uždegiminės ligos, tarpvietės ir dubens organų trauma, makšties svetimkūniai. Urologinės procedūros: per didelis šlaplės išplėtimas, vezikouretrinės jungties „Y-V“ plastika, šlapimo pūslės navikų elektrokoaguliacija, operacinis šlaplės divertikulų ar cistų šalinimas [6–11].

Urologijos ir ginekologijos akušerijos literatūroje iki praėjusio tūkstantmečio pabaigos buvo akcentuojami (aptariami) vaginalinis ir vezikalinis, rečiau abdominalinis ir peritoninis PMF atviro operacinio užgydymo būdai. Tai vadinamosios rekonstrukcinės operacijos; jų sėkmė siekė nuo 75% iki 97%, o atsinaujinusių ir peroperuotų fistulių – tik 10% atvejų [12, 13]. Yra pranešimų apie šių operacijų siūlių sutvirtinimą geros vaskulizacijos audinių (pilvaplėvės, taukinės, lūpų, *labia majora*, riebalinės pagalvėlės) tarpu [10, 11, 14] bei šlapimo pūslės lopu [15]. Operacijos būdas pasirenkamas atsižvelgiant į PMF etiologiją, dydį, lokalizaciją ir chirurgo patirtį.

### Ligoniai ir metodai

Į Vilniaus miesto universitetinę ligoninę dėl makšties pūslinės fistulės 1969–2004 m. pateko 51 moteris nuo 32 metų iki 73 metų (vidutiniškai – 47 m.). Iš jų 17 prieš tai buvo operuotos šios ligoninės Ginekologijos skyriuje ir 34 moterys atsiųstos iš kitų ligoninių. Kaip matyti iš 1 lentelės, fistulės priežastys nebuvo įvairios; 46 (90%) moterims susidarė po

abdominalinės ar vaginalinės histerektomijos (atitinkamai 22 ir 24) ir dar dviem – po kitų ginekologinių intervencijų – makšties naviko pašalinimo ir pūlinio atvėrimo per makštį. Tik vienai fistulė susidarė po urologinės operacijos – šlaplės cistos pašalinimo, vienai – po tiesios žarnos operacijos ir kitai – po spindulinės gimdos kaklelio vėžio terapijos.

Visos ligonės skundėsi daliniu (tik vaikstant) ar visiškai šlapimo nelaikymu (jo nevalingai išteka pro makštį), atsiradusiu 1–4, trims iš jų – 10–13 pooperacinę dieną. Jos buvo apžiūrimos ir urologų, ir ginekologų. Pirmiausiai buvo atliekamos cistoskopija ir kolposkopija; šios procedūros padėdavo patvirtinti fistulę, jos lokalizaciją ir dydį, aplinkinių audinių būklę. Nerečiau bandydavome į fistulę įkišti šlapimtakio kateterį, jo pasirodymas makštyje patvirtindavo įtarimą. Panašų tyrimą pakartodavome ir iš makšties pusės. Kai šie manevrai nepavykdavo, į šlapimo pūslę suleidavome sterilus spalvoto skysčio (geriausia – skiesto indigokarmino) ir kolposkopijos metu ieškodavome jo išsiskyrimo vietas. Be to, ligonėms buvo atliekama ekskrecinė urografija (ji padėdavo paneigti galimą šlapimtakio pažeidimą), radioizotopinis ir ultragarsinis, kiti klinikiniai tyrimai.

Gydymas – konservatyvus ir operacinis.

Kai šie visi tyrimai patvirtindavo makšties pūslinės fistulės diagnozę, nedelsiant visoms ligonėms buvo pradedamas konservatyvus gydymas: šlapimo pūslė drenuojama (3–4 sav.) nuolatiniu 20–22 numerio *Foley*

1 lentelė. Pūslinių makšties fistulių priežastys

Priežastis	Skaičius	%
Vagalinė histerektomija	24	90
Abdominalinė histerektomija	22	
Makšties naviko ekstirpacija	1	10
Stambios parauretrinės cistos išpjovimas	1	
Tiesiosios žarnos rezekcija	1	
Per makštį atvertas parametritinis pūlinys	1	
Aktinoterapija	1	
Iš viso:	51	

kateteriu, skiriami antibiotikai, prireikus – spazmolitikai ir analgetikai. Toms 13 (iš 51) mūsų ligonių, kurių fistulių skersmuo buvo ne didesnis kaip 4–5 mm, po kelių dienų buvo atliekama minimaliai invazyvi terapija – endovezikaliniu ar (ir) vaginaliniu būdu fistulių kraštai buvo atsargiai elektrokoaguluoti; tęsiama šlapimo pūslės dekompresija. Vengiama apžiūros pro makštį ir kateterio plovimo dideliu kiekiu skysčio.

Jei fistulė didesnė ir po ilgesnės šlapimo pūslės derivacijos nėra vilties, kad fistulė užgis savaime (to neįvyko) ar po elektrokoaguliacijos, lieka tik atviras operacinis gydymas. Čia iškildavo du pagrindiniai klausimai: optimalaus ikioperacinio laiko ir ištekantčio pro makštį šlapimo surinkimo. Nepaisydami daugumos ligonių didelio noro kuo greičiau užgydyti fistulę, remdamiesi visuotinai priimtomis taisyklėmis operuodavome ne anksčiau kaip po 3–4 mėn. nuo fistulės susidarymo pradžios, periodiškai atlikdami cistoskopiją ir ištyrimą pro makštį. Nėra specialių šlapimo iš makšties rinktuvų, todėl pašalinus šlaplės kateterį, patariama naudotis šlapimą sugeriančiais įklotais. Ilgai ir nuolat laikomas šlaplės kateteris sukelia ligonei daug nepatogumų ir šlapimo takų infekciją.

Ir pirminėms, ir atsinaujinusioms fistulėms užgydyti dažniausiai operuodavome per makštį ar šlapimo pūslę – 55 ligones, per abi šias ertmes – 7, abdominaliniu būdu – 3 ligones. Per pastarąjį dvidešimtmetį pirmenybę teikdavome vaginalinei prieigai, išskyrus tuos atvejus, kai fistulė atsivėrdavo aukštai skliaute ar makštis būdavo siaura, surandėjusi. Vezikalinė ir abdominalinė prieiga tinka gydant plačias arba labai arti išorinių šlapimtakio žiočių esančias fistules, numačius jo neimplantacijos būtinumą. Vienu ar kitu būdu atskyrę šlapimo pūslės ir makšties sienas, jų defektus užsiūdavome 4/0 poliglikolio rūgšties, ilgai besirezorbuojančiais siūlais (*Polyglycolic acid*). Po vaginalinės operacijos šlapimo pūslė 2–3 savaites būdavo drenuojama *Foley* kateteriu, o po vezikalinių ir abdominalinių – ir epicistostominiu vamzdeliu. Fistulės užgydymą vaginaliniu būdu matome 1 paveiksle [17], abdominaliniu būdu – 2 paveiksle. Fistulės išpjovimas ir užsiuvimas visai identiškas 1994 m. *C.H. Nezhat* ir kolegų praneštam [18], o šiuo metu vis plačiau

*R. Sotelo* ir bendraautorių populiarinamam laparoskopiniam VVF užgydymo būdai [19].

Pooperacinė priežiūra – gera nuolatinė šlapimo pūslės derivacija arba vien šlaplės *Foley* kateteriu arba, sudėtingais atvejais, kai naudojamas dvigubas viršgaktinis ir šlaplės drenažas, šlapimo pūslė nepraplaunama, tik iš jos kartkartėmis išsiurbiamas šlapimas, ligonei skiriamas pakankamas kiekis skysčių. Viršgaktinis vamzdelis ištraukiamas po 10 dienų, o kateteris – po 2–3 savaitių. Vaikščioti leidavome po 7–10 dienų. Išrašoma ligonė apžiūrima ne pro makštį, o tik pro tiesiąją žarną. Patariama apie 2 mėn. vengti lytinių santykių.

## Rezultatai

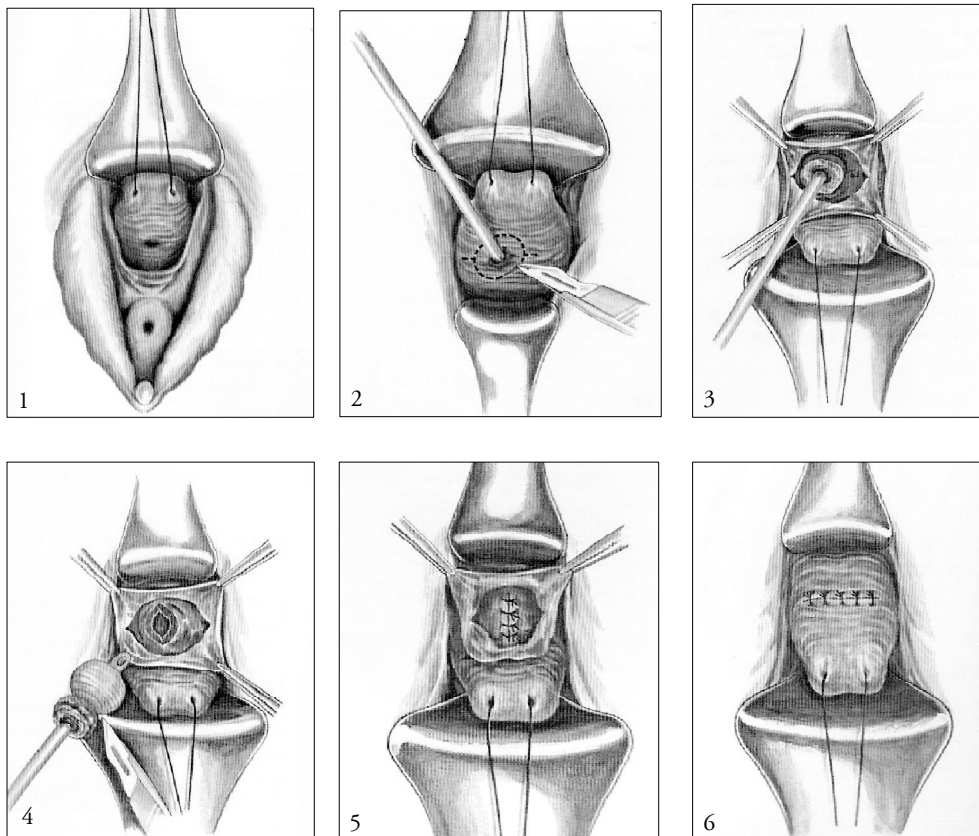
1969–2004 m. pūslinė makšties fistulė gydyta 51 moteriai. Amžius – nuo 32 iki 73 (vidutiniškai 47) metų. Iš jų 17 (33%) moterų prieš tai buvo operuotos mūsų ginekologijos skyriuje ir 34 (67%) – atsiųstos iš kitų ligoninių. Fistulė atsivėrė 46 (90%) ligonėms po vaginalinės ar abdominalinės histerektomijos (1 lentelė), dar dviem – pašalinus makšties naviką ir per makštį atvėrus parametritinį pūlinį, vienai – po urologinės operacijos – šlaplės cistos pašalinimo, vienai – po chirurginės operacijos – tiesiosios žarnos rezekcijos, ir vienai – po gimdos kaklelio vėžio spindulinio gydymo. Akušerinių priežasčių nebuvo. Endovezikinė mažų (iki 5 mm skersmens) fistulių elektrokoaguliacija pirmomis dienomis atlikta 13 ligonių, iš jų 4 (30%) ligonių rezultatai buvo geri. Nors visoms ligonėms buvo atliekama nuolatinė šlapimo pūslės derivacija, nė viena fistulė neužgijo savaime.

Operacinis gydymas buvo neišvengiamas 47 (92%) ligonėms; jo tipai ir prieigos prie fistulės būdai parodyti 2 lentelėje. Mirties atvejų nebuvo. Didelių intraoperacinių ir pooperacinių komplikacijų nepasireiškė, tačiau daugumai po nesėkmingų rekonstrukcinių operacijų fistulės net prasiplėsdavo. Buvo griežtai laikomasi 2–3 mėn. ir net 4 mėn. laikotarpio nuo fistulės atsivėrimo ar nesėkmingos pirmosios rekonstrukcinės operacijos iki kitos reoperacijos. Geri operacinio (kartu su teigiamais endovezikinės elektrokoaguliacijos) gydymo rezultatai gauti 49 (96%) ir blogi (po antrinių ar net tretinių intervencijų) – 2 ligonėms (4%).

**2 lentelė.** Makšties pūslinės fistulės užgydymo pobūdis ir rezultatai

Užgydymo tipas	Priėjimas prie fistulės	Intervencijų skaičius	Rezultatai	
			Gerai	Blogi
Fistulės kraštų elektrokoaguliacija	Endovezikinis	13	4 (30 %)	9
Pirminės operacijos: n = 47	Vezikalinis	22	17	5
	Vaginalinis	20	17	3
	Vezikovaginalinis	4	3	1
	Abdominalinis	1	1	–
Antrinės operacijos: n = 18	Vaginalinis	9	7	2
	Vezikalinis	4	1	3
	Vezikovaginalinis	3	1	2
	Abdominalinis	2	–	2

Iš viso: bendras ligonių skaičius – 51; bendras chirurginiu būdu gydytų fistulių skaičius – 65; geri chirurginio gydymo ir elektrokoaguliacijos rezultatai – 49 (96%); poveikis blogas – 2 (4%).



**1 pav.** Vaginalinis makšties pūslinės fistulės išpjovimo ir užsiuvimo būdas [17]: 1 – praplečiama makštis, vizualizuojama fistulė; 2 – pro fistulę į šlapimo pūslę įkišamas *Foley* kateteris, pripučiamas balionėlis, juo sienelė patraukiama į operacijos lauką. Incizijos vieta pažymėta punktyru; 3 – fistulė išpjauinama su sveikų audinių žiedu; 4 – iš operacinės žaizdos pašalinama fistulės išpjova, ištraukiamas *Foley* kateteris; 5 – šlapimo pūslės siena defektas užsiuvas pavienėmis siūlėmis: vidinė – skersai, vidurinė – išilgai; 6 – makšties siena užsiuvas priešinga kryptimi: skersai arba išilgai. Šlapimo pūslėje 18–20 Fr kateteris paliekamas 2–3 savaites

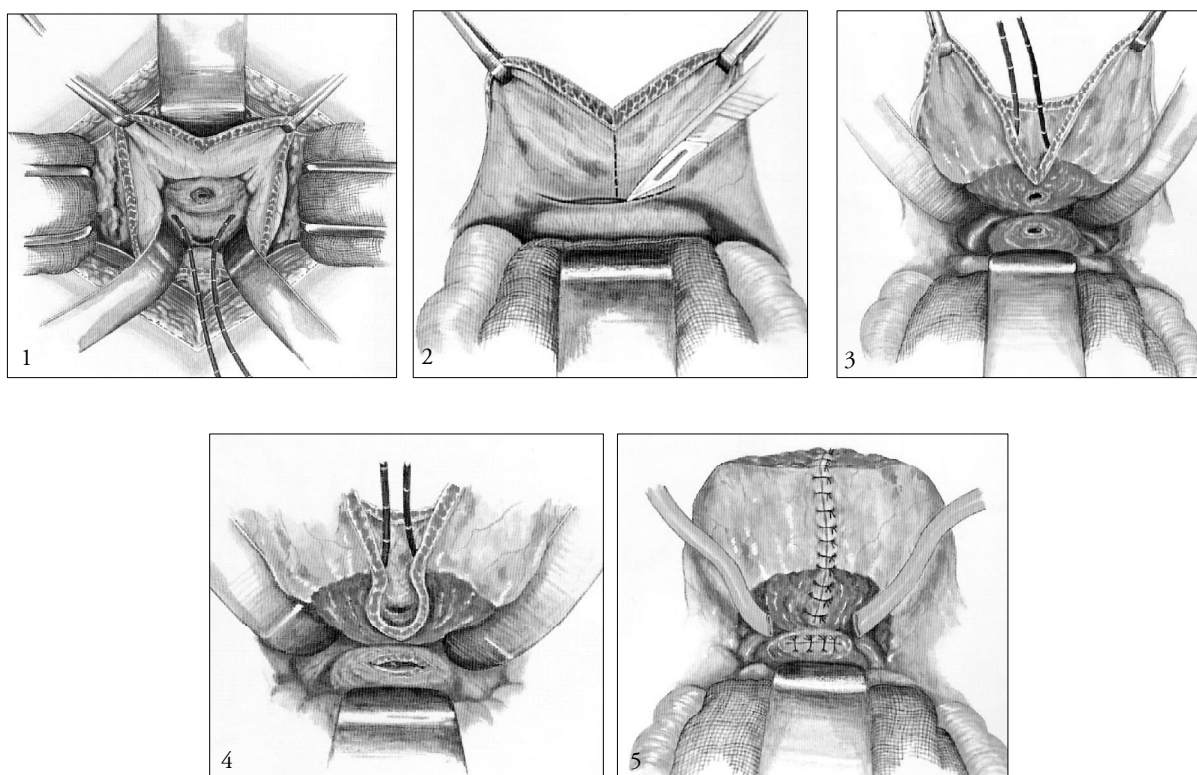
## Diskusija

Makšties pūslinės fistulės atveju svarbiausias urologo ir ginekologo uždavinys – atkurti normalų šlapinimąsi. Plačiame monografiniame 1978 m. leidinyje *W.C. Keettel* [6] teigia, kad atsiradus anestetikams, pradėta domėtis naujomis, iš jų ir pūslinių makšties fistulių, operacijomis. *J. Marion Sims* 1852 m. paskelbė straipsnį, kuriame aprašė akušerines šių fistulių priežastis, jų profilaktiką ir šalinimą pro makštį plačiai mobilizuojant audinius ir užsiuvant sidabriniais siūlais. Po kelių dešimtmečių buvo aprašyta abdominalinė, vezikalinė ir vezikovaginalinė prieiga prie pūslinių makšties fistulių.

Pastaruoju metu visiškai pasikeitė šių fistulių priežastys: išsivysčiusiose šalyse histerektomijos sudaro iki

90–95% [2, 3]; mūsų duomenimis – 90%, o gimdymo traumų visai nebuvo. Dėl pakankamai geros akušerinės priežiūros, gimdymo trauma tapo retenybe, kaip ir nežinia kieno ir kada pasiūlyta, bet senesniuose vadovėliuose aprašoma makšties užsiuvimo operacija (*colpocleisis*) gydant pūslines makšties fistules. Nors vienas iš šio straipsnio autorių 1948 m. susidūrė su ligone, turinčia didelį makšties akmenį, susidariusį praėjus dvidešimčiai metų po patirtos gimdymo traumos, vėliau – kolpocleizės.

Mes, kaip ir dauguma autorių [6, 10, 16, 20], bent pastaruosius du dešimtmečius, kai nėra kontraindikacijų (fistulė atsiveria aukštai makšties skliaute arba makštis siaura ir surandėjusi) dažniau pasirenkame operuoti pro makštį; operuoja urologas kartu su ginekolo-



**2 pav.** Abdominalinis makšties pūslinės fistulės išpjovimo ir užsiuvimo būdas (apatinis vidurinis laparotominis pjūvis) [17]:

1 – atveriamą priekinę šlapimo pūslės sieną. Kateterizuojami šlapimtakiai (5 Fr kateteriu). Sudaroma fistulė; 2 – pakeliamos viršutinė ir užpakalinė šlapimo pūslės sienos. Skersinis pjūvis per užpakalinį pilvaplėvės lapelį atpalaiduoja šlapimo pūslės sienas. Punktyrinė linija rodo vertikalų pjūvį; 3 – fistulės zonoje aštriu būdu – horizontaliai atidalijamos šlapimo pūslės ir makšties sienos; aiškiai matomi fistulės kraštai; 4 – šlapimo pūslės siena kartu su fistule bei šalia esančiais audiniais patraukiamas į viršų. Išpjaujamas fistulės žiedas, apimant sveikus audinius; 5 – makšties siena užsiuvama keliais, o pūslės – dviem aukštais. Ilgalaikė šlapimo pūslės dekompresija – epicistostominiu vamzdeliu ir nuolatiniu Foley kateteriu. Žaizdoje paliekami du atsarginiai drenai

gu. Neabejodami pritariame kitų autorių [3, 12, 13, 15] nuomonei, kad ne tiek svarbu metodas, kiek gera prieiga prie fistulės, pakankamai plati aplinkinių audinių mobilizacija ir užsiuvimas be įtampos.

Nė vienoje publikacijoje neradome duomenų, kad vienkartinė operacija visais atvejais būtų gautas sėkmingas rezultatas, jis svyravo nuo 75% iki 97% ir reoperacijas teko atlikti maždaug 10% ligonių. Mūsų duomenimis, šie rezultatai buvo atitinkamai 96% ir 19%, o visiškai nesėkmė – 4% atvejų. Mūsų atlikta endovezikalinė fistulės kraštų elektrokoaguliacija buvo sėkmingesnė už kitų autorių: 30%, palyginti su 12,5%. Tačiau išvadų negalima daryti dėl per mažo tirtų ligonių skaičiaus.

Pirmasis pranešimas apie galimybę laparoskopiniu būdu užgydyti pūslinę makšties fistulę, pasirodė 1994 m. C.H. Nezhad ir kt. [18] jį pasiūlė kaip alternatyvą atvirajai laparotominei operacijai (2 pav.). Skirtumas tas, kad apsieinama be atviro pjūvio ir šlapimo pūslės bivalvacijos – į ją patenkama pro užpakalinę apatinę sieną (horizontalus pjūvis *Holmium* lazeriniu skalpeliu). Autoriai tikėjosi didelę laparoskopinių operacijų patirtį turinčių ginekologų atitinkamo dėmesio. Tačiau per visą dešimtmetį pasirodė tik 1–2 atvejų aprašymai. Tik 2005 m. R. Sotelo ir bendraautorai iš Brazilijos ir Venesuelos medicinos institutų savo publikacijoje smulkiai aprašė minėtos operacijos techniką, remdamiesi taip gydytų 15 ligonių apžvalga ir analize. Nesėkminga buvo viena (iš 15) operacija. Be to, autoriai pabrėžia, kad šią operaciją gali atlikti tik labai patyręs laparoskopuotojas [19]. Šios operacijos pranašumai tokie: gerai išpreparuojama fistulė ir surandėję aplinkiniai audiniai; kartu su fistulės sienelėmis

galima išpjauti visus fibrozinius audinius; be įtampos užsiuvami pūslės ir makšties defektai; siuvant laisvai galima įterpti įvairius audinius: taukinę, pilvaplovę, pūslės lopą, *appendix epiploice*.

## Išvados

Pūslinė makšties fistulė – reta, dažniausiai pooperacinė komplikacija. Išsivysčiusiose šalyse pagrindinė etiologinė priežastis yra vaginalinė ar abdominalinė histerektomija; o ten, kur menkesnė akušerinė pagalba, – ir gimdymo trauma. Šias fistules diagnozuoti nesunku, jas lengva nuspėti iš anamnezės, kai nevalingai šlapimo išteka pro makštį pirmomis dienomis (rečiau – 10–14 d.) po operacijos. Savaiminio fistulės užgijimo galimybė abejotina. Endovezikalinė mažų (iki 5 mm) ir nesenų fistulių kraštų elektrokoaguliacija su 3–4 savaičių trukmės šlapimo pūslės derivacija, fistulę užgydo 3–4% atvejų. Kitos ligonės, ne anksčiau kaip po 2–3 mėn. nuo fistulės atsiradimo yra operuojamos. Nėra vieno geriausio operacinio fistulės užgydymo būdo, jis visada parenkamas individualiai. Dažniausiai operuojama pro makštį, išskyrus tuos atvejus, kai ji yra surandėjusi arba fistulė esti aukštai skliaute. Pasitaiko plačių ar visai prie pat šlapimtakio angos (kai fistulę galima užsiūti tik po šlapimtakio neoimplantacijos) fistulių. Tuomet pasirenkamas vezikalinis, neretai kartu su vaginaliniu, ar abdominalinis operavimo būdas. Operacijos sėkmę lemia ir suderinti urologo bei ginekologo veiksmai. Pastaruoju dešimtmečiu kaip alternatyva abdominaliniam pasiūlytas laparoskopinis pūslinių makšties fistulių užgydymo būdas, nors jis dar nėra paplitęs.

## LITERATŪRA

1. Keetel VC. Vesicovaginal and urethrovaginal Fistulas. In: Gynecologic and Obstetric Urology. Philadelphia: W.B. Saunders Company 1976; p. 267–274. ISBN 0-7216-2176-7.
2. Staskin DR. Vesicovaginal fistula. Urologic surgery. 4th ed. Philadelphia 1991; chapt. 44: 474–483.
3. Lee RA, Symonds RE, Williams TJ. Current status of genitourinary fistula. Obst Gynec 1988; 72: 313–316.
4. Crouser KL, Lighner DJ, Rochester MN, Kirshner CJ. Complex vesicovaginal fistulas: techniques for successful repair. J Urol 2005; 173: 134, Abstr. V 491.
5. De Backer E. „Fistula in Africa program“. European Urology Today 2005; 17: 2.
6. Keetel WC. Vaginal repair of vesicovaginal and urethrovaginal fistulas. In: Gynecologic and Obstetric Urology. 2nd ed. Edited by H.J. Buchsbaum and J.D. Schmidt. Philadelphia: W.B. Saunders Co., 1982; chapt. 21: 318–326.
7. Gerber GS, Schoenberg HW. Femal urinary fistulas. J Urol 1993; 149: 229–236.
8. Yossepowitch O, Baniel Z, Livne PM. Urological injuries during cesarean section: intraoperative diagnosis and management. J Urol 2004; 172: 196–199.

9. Saidi A, Delaporte V, Lechevallier E. Problemes urologiques rencontres an cours de la grossesse. Progres en Urologie 2005; 15: 1–5.
10. Raz S, Bregg KJ, Nitti VW, Sussman E. Transvaginal repair of vesicovaginal fistula, using a peritoneal flap. J Urol 1993; 150: 56–59.
11. Das SP. Paraurethral cysts in women. J Urol 1969; 102: 424–426.
12. Blaivas JG, Heritz DM, Romanzi LJ. Early versus late repair of vesicovaginal fistula: vaginal and abdominal approaches. J Urol 1995; 153: 1110–1113.
13. Eilber KS, Kavalier E, Rodrigues LV, Rosenblum W, Shlomo R. Ten-year experience with transvaginal fistula reappear using tissue interposition. J Urol 2003; 169: 1033–1037.
14. Carbone JM, Kovaler E, Raz S. Transvaginal repair of vesicovaginal fistula: success with the use of a peritoneal flap. J Urol 2000; 163: 4, Supplement Abst. 740 A.
15. Birkhoff JD, Wechsler M, Romas NA. Urinary fistulas: vaginal repair using a labial fat pad. J Urol 1977; 117: 595–597.
16. Leach GE, Trockman BA. Surgery for vesicovaginal fistula and urethral diverticulum. In: Campbell's Urology. Philadelphia: W.B. Saunders Company 1998; 2: 1135–1153. ISBN 0-7216-4463-5.
17. Koshba ATK. Manual of urologic surgery. New York: Springer-Verlag 1979; p. 129–132. ISBN 3-540-90423-9.
18. Nezhat CH, Nezhat F, Nezhat C, Rottenberg H. Laparoscopic repair of a vesicovaginal fistula: a case report. Obstet Gynecol 1994; part 2, 83: 899.
19. Sotelo R, Mariano MB, Garcia-Segui A, Dubois R, Spaliviero N, Koklian W, Novoa J, Yaime H, Finelli A. Laparoscopic repair of vesicovaginal fistula. J Urol 2005; 173: 1615–1618.
20. Hilton P. Vesicovaginal fistula: new perspectives. Curr Opin Obstet Gynecol 2001; 13: 513–515.
21. Morita T, Tokue A. Successful endoscopic closure of radiation induced vesicovaginal fistula with fibrin glue and bovine collagen. J Urol 1999; 162: 1689–1690.
22. Melamud O, Eichel L, Turbow B, Shamberg A. Robot-assisted laparoscopic vesicovaginal fistula repair. J Urol 2005; 173: 134, Abstr. V 489.
23. Sotelo RJ, Mariano MB, Garcia AJ, Valero JC, Finelli A, Yaime H. Vesicovaginal fistula repair. Our laparoscopic technique. J Urol 2005; 173: 134, Abstr. V 490.

*Gauta: 2005 10 10*

*Priimta spaudai: 2005 10 25*