

Vieno etapo Taussigo ir Bingo anomalijos esant aortos koarktacijai ir aortos lanko hipoplazijai korekcija kūdikiui

Single-stage surgical correction of Taussig–Bing anomaly with hypoplastic aortic arch

Virgilijus Tarutis¹, Virgilijus Lebetkevičius¹, Kęstutis Versockas², Kęstutis Lankutis³, Rita Sudikienė³, Daina Liekienė¹, Virginijus Jakutis², Žydrė Jurgelienė², Asta Bliūdžiūtė², Solveiga Umbrasaitė², Vidmantas Žilinskas¹, Vytautas Sirvydis¹

¹ *Vilniaus universiteto Širdies chirurgijos centras, Santariškių g. 2, LT-08661 Vilnius*

² *Vilniaus universiteto ligoninės Santariškių klinikų Anesteziologijos, intensyviosios terapijos ir skausmo gydymo centras*

³ *Vilniaus universiteto ligoninės Santariškių klinikų Širdies chirurgijos centras, Santariškių g. 2, LT-08661 Vilnius*

El. paštas: virgilijus.tarutis@santa.lt

¹ *Cardiac Surgery Centre, Vilnius University, Santariškių str. 2, LT-08661, Vilnius, Lithuania*

² *Vilnius University Hospital „Santariškių klinikos“, Anesthesiology, Intensive Care and Pain Management Centre*

³ *Cardiac Surgery Centre of Vilnius University Hospital „Santariškių klinikos“, Santariškių str. 2, LT-08661 Vilnius, Lithuania*

E-mail: virgilijus.tarutis@santa.lt

Straipsnyje pasakojame apie kompleksinės Taussig ir Bingo anomalijos esant aortos koarktacijai ir hipoplastiškam aortos lankui vienmomentį chirurginį gydymą, pirmąkart atliktą Lietuvoje.

2007 m. vasario 8 d. Vilniaus universiteto ligoninės Santariškių klinikų Širdies chirurgijos centre operuotas 2 mėnesių 4,2 kg svorio kūdikis, kurio klinikinė diagnozė buvo: dvigubas ištekėjimas iš dešiniojo skilvelio, Taussig ir Bingo anomalija, skilvelių pertvaros defektas, aortos koarktacija ir aortos lanko hipoplazija, plautinė hipertenzija, lėtinė hipoksemija, lėtinis širdies nepakankamumas. Atlikta vienmomentė ištaisanti visas ydas chirurginė korekcija – aortos koarktacijos ir hipoplastiško aortos lanko plastika, stambiųjų arterijų apkeitimio (Jatene) operacija ir skilvelių pertvaros defekto plastika. Operacija pavyko sėkmingai, kūdikis išleistas į namus stabilios būklės 26 parą po operacijos.

Pagrindiniai žodžiai: dvigubas ištekėjimas iš dešiniojo skilvelio, Taussig ir Bingo anomalija, aortos lanko hipoplazija, Jatene operacija

We report a case of a successful one-stage repair of Taussig–Bing anomaly with aortic coarctation and hypoplastic aortic arch in a 2-month-old infant. It was the first surgical correction of this type in Lithuania. The patch augmentation of the aortic arch and ascending aorta, arterial switch operation and ventricular septal defect patch closure were accomplished as a switch operation.

Key words: double outlet right ventricle, Taussig–Bing anomaly, hypoplastic aortic arch

Įvadas

Dvigubas ištekėjimas iš dešiniojo skilvelio (DIDS) esant subpulmoniniam skilvelių pertvaros defektui (SPD) pirmąkart buvo aprašytas 1949 m. H. B. Taussig ir R. J. Bingo [8]. Pagal tarptautinę Europos kardiorakalinės chirurgijos asociacijos bei Torakalinės chirurgijos draugijos klasifikaciją dvigubas ištekėjimas iš dešiniojo skilvelio, atsižvelgiant į kliniką ir chirurginės korekcijos pobūdį, gali būti 4 formų [9, 5]:

1. SPD tipas – DIDS esant subaortiniam SPD.
2. Fallot tipas – DIDS esant subaortiniam ar dvigubai susietam SPD ir plautinio kamieno išvaymo trakto stenozėi.
3. SKT tipas (Taussig ir Bingo) – DIDS esant subpulmoniniam SPD.
4. Nesusietas SPD tipas – DIDS esant atokiam nuo stambiųjų kraujagyslių SPD.

Taussig ir Bingo anomalija yra antra pagal dažnį DIDS forma po Fallot tipo. Literatūroje rašoma, kad šios formos dažnis visoje DIDS populiacijoje yra 20% [7]. Anatomicinė Taussig ir Bingo anomalijos korekcija atliekant stambiųjų kraujagyslių apkeitimo – Jatene operaciją ir skilvelio defekto plastiką šiuo metu yra vyraujantis chirurginio gydymo metodas. Aortos koarktacijos ir aortos lanko hipoplazijos derinys su Taussig ir Bingo anomalija pasitaiko gana dažnai, rašoma, kad jo dažnis yra iki 78% [1]. Tokiu atveju gali būti taikoma dviejų etapų chirurgija – pirma ištaisoma aortos koarktacija ir pasiaurinama plaučių arterija, vėliau atliekama Jatene operacija ir SPD plastika. Manoma, kad dviejų etapų chirurgijos rezultatai geresni – po tokios operacijos mažesnis mirštamumas, tačiau yra publikacijų, kad vieno etapo koreguojanti visas ydas chirurgija duoda ne prastesnius rezultatus [3]. Kartais papildomų ydų morfologiniai ypatumai gali nulemti vienmomentės operacijos pasirinkimą.

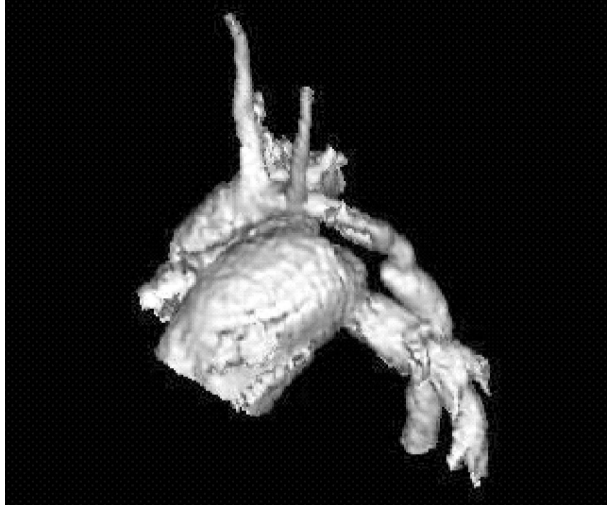
Straipsnyje pasakojame apie kompleksinės Taussig ir Bingo anomalijos esant aortos koarktacijai ir hipoplastiškam aortos lankui vienmomentę chirurginį gydymą, pirmąkart atliktą Lietuvoje.

Klinikinis atvejis

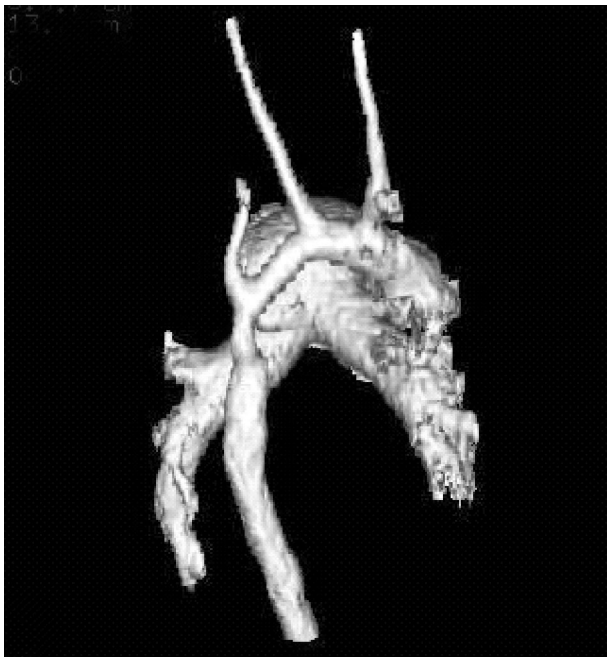
2007 m. vasario 8 d. Vilniaus universiteto ligoninės Santariškių klinikų Širdies chirurgijos centre operuotas daugiau kaip 2 mėnesių 4,2 kg svorio kūdikis, kurio klinikinė diagnozė buvo: dvigubas ištekėjimas iš dešiniojo skilvelio, Taussig ir Bingo anomalija; skilvelių pertvaros defektas, aortos koarktacija su aortos lanko hipoplazija, plautinė hipertenzija, lėtinė hipoksemija, lėtinis širdies nepakankamumas. Kūdikį vargino progresuojanti lėtinė hipoksemija ir dekompenzacija. Perkutaninė deguonies saturacija dinamikoje mažėjo, pastaruoju laikotarpiu svyravo nuo 75% iki 60%. Darant dvimatę širdies echoskopiją buvo matomi 2 gerai išsivystę skilveliai, didelis subpulmoninis skilvelių pertvaros defektas, magistralinės arterijos transpozicijoje – aorta, išeinanti iš dešiniojo skilvelio, plaučių arterija, „jojanti“ skilvelių pertvaros atžvilgiu. Plaučių arterijos skersmuo 15 mm, kylančiosios aortos 8 mm. Nedidelis I laipsnio plaučių arterijos vožtuvo nesandarumas. Aortos lanke ilgas hipoplastinis segmentas, besitęsiantis iki koarktacijos vietos ties Botalo latako įtekėjimo vieta. Kompiuterinė tomografija patvirtinto aortos lanko hipoplaziją ir didelį aortos ir plaučių arterijos skersmenų neatitikimą (1, 2 pav.).

Sprendimą atlikti vienmomentę ydų korekciją iš esmės nulėmė didelis plaučių arterijos ir aortos skersmenų skirtumas ir ilgas hipoplastinis aortos lanko segmentas, kurio neišeitų koreguoti operuojant be dirbtinės kraujotakos. Kūdikiui atlikta vienmomentė ydų korekcija: aortos koarktacijos ir lanko hipoplazijos plastika, stambiųjų kraujagyslių apkeitimo (Jatene operacija) ir skilvelių pertvaros defekto plastika. Pradiniame operacijos etape prijungta dirbtinė kraujotaka – dviem arterinėmis kaniulėmis kaniuluota kylančioji aorta ir *truncus brachiocephalicus*, tuščiosios venos kaniuliuotos selektyviai. Atviras arterinis latakas perkirptas ir užsiūtas pradėjus perfuziją. Preparuotas aortos lankas ir nusileidžiančioji aorta. Atšaldžius iki 25°C, perspausta aorta ir lanko šakos. Selektyvios antegradinės galvos smegenų perfuzijos ir vainikinių arterijų perfuzijos fone atlikta aortos koarktacijos ir hipoplastinio aortos lanko plastika jaučio perikardo lopu, pratęsiant jį į kylančiąją

aortą. Rekonstravus aortą, pereita prie įprastinės perfuzijos, atlikta šalto kraujo kardioplegija. Magistralinės kraujagyslės nupjautos skersai ties sinotubulinėmis jungtimis, paruoštos vainikinių arterijų žiotys. Vainikinių arterijų atsišakojimo nuo kylančiosios aortos tipas buvo inversinis

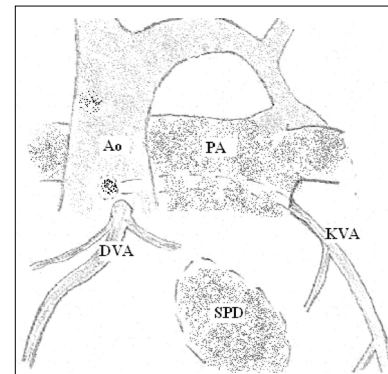


1 pav. Rekonstruotas kompiuterinės tomografijos vaizdas. Matomas didelis plaučių arterijos kamieno ir kylančiosios aortos skersmens skirtumas

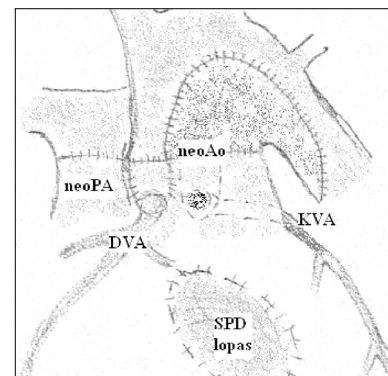


2 pav. Rekonstruotas kompiuterinės tomografijos vaizdas. Matomas ilgas hipoplastinio aortos lanko segmentas

pagal Leideno klasifikaciją – 1R; 2LCx; t. y. iš ančio Nr. 1 išėjo DVA, iš ančio Nr. 2 išėjo KVA, kuri darė užpakalinę kilpą apie plaučių arteriją. Neoplaučių arterijos ančiai buvo rekonstruoti autoperikardo lopu. Skilvelių pertvaros defektas užlopytas sintetiniu lopu taip, kad ištekėjimas iš kairiojo skilvelio eitų per buvusį plaučių arterijos – dabar neoartinį vožtuvą. Vainikinės arterijos implantuotos į neoartos šaknį, kuri sujungta su išplatinta kylančiąja aorta. Užsiūtas prieširdžių pertvaros defektas, padaryta plaučių arterijos bifurkacijos jungtis su neoplaučių arterija. Lecompte manevras nedarytas, nes kraujagyslės lygiagrečios (2, 3 pav.). Sustabdžius perfuziją, hemodinamika buvo pakankama, krūtininkaulis paliktas neužiūtas, odos pjūvis padengtas *Goretexo* lopu. Prijungta dirbtinė kraujo apytaka (DKA) ir perspausta aorta buvo atitinkamai 346 ir 140 min. DKA stabdyti nereikėjo. Krūtinės ląsta uždaryta kitą dieną, kai sumažėjo širdis. Inotropijai palaikyti taikyta dopamino 5 mg/kg/min. ir milrinono 0,45 mg/kg/min. infuzija. Pirmas tris paras laikėsi dešiniojo plaučio viršutinės skilties atelektazė, kuri vėliau



3 pav. Patologijos schema. Didelis plaučių arterijos ir aortos skersmens neatitikimas. Aortos lanko hipoplazija ir koarktacija. Vainikinės arterijos inversinėje padėtyje, kairė vainikinė arterija daro užpakalinę kilpą apie plaučių arteriją. Subpulmoninis skilvelių pertvaros defektas. (Ao – aorta, PA – plaučių arterija, DVA – dešinioji vainikinė arterija, KVA – kairioji vainikinė arterija)



4 pav. Operacijos schema. Aortos lanko ir koarktacijos plastika lopu. Vainikinės arterijos perkeltos į neoartos šaknį. Skilvelių pertvaros defektas užlopytas. Neoartos jungtis su išplatinta kylančiąja aorta. Neoplaučių arterijos jungtis su plaučių arterijos bifurkacija

buvo ištaisyta. Normali miokardo inotropija atsikūrė po 5 parų, ligonis ekstubuotas 7 parą, išrašytas į namus 26 parą stabilios būklės, esant gerai miokardo inotropijai, sandariai skilvelių pertvarai, nedideliame 30 mm Hg (sistolinis Dopler-echo) gradientui per plaučių arteriją. Iki operacijos buvo nedidelis plaučių arterijos vožtuvo nesandarumas. Nesandarus liko ir neoortos vožtuvas.

Diskusija

Operuotas kūdikis buvo daugiau kaip 2 mėnesių. Dėl didelio nerestrikcinio SPD buvo tikėtinos plautinės hipertenzijos krizės artimu pooperaciniu laikotarpiu, tačiau jų nebuvo. Pastaruoju metu, kai plautinės hipertenzijos krizėms gydyti naudojama azoto oksido inhaliacinė terapija, transpozicijų esant skilvelių pertvaros defektų tinkamas chirurgijai amžius yra padidėjęs. Aprašyta sėkminga chirurginė korekcija 5 mėnesių kūdikiui, kuriam buvo Taussig ir Bingo anomalija ir nutrūkęs aortos lankas [2].

Kompleksinių įgimtų širdies ydų chirurginis gydymas dažniausiai išdėstomas etapais. Paprastai pirmajame etape rekonstruojama aorta ir siaurinama plaučių arterija, vėliau eina intrakardinės korekcijos etapas. Kai yra stambiųjų kraujagyslių transpozicija ir ryški hipoksija, neretai nepavyksta efektyviai pasiaurinti plaučių arteriją, kad ligonis dėl hipoksemijos galėtų gyventi. Tada lieka viena galimybė – vienetape visų ydų korekcija. Pagrindinė tokios operacijos rizika kyla dėl pailgėjusio aortos perspaudimo ar DKA sustabdymo laikotarpio ir

ilgos DKA trukmės. Chirurginis mirštamumas dėl Taussig ir Bingo ir aortos lanko anomalijos korekcijų yra kur kas didesnis nei dėl paprastos stambiųjų kraujagyslių transpozicijos. Vaikų širdies chirurgijos klinikoje, turinčiose didelę patirtį, jis siekia 11% [1] ir atitinka mirštamumą dėl kompleksinės stambiųjų kraujagyslių transpozicijos korekcijos – 5%–10% [10, 6]. Modernios DKA technologijos – padengti oksigenatorių paviršiai, mažas pripildymo tūris, perfuzijos rodiklių stebėjimas realiame laike, ultrafiltracija – leidžia pailginti DKA trukmę naujagimiams ir kūdikiams. Chirurgas susiduria su ilgo aortos perspaudimo ir ilgo DKA stabdymo problema. Šalto kraujo kardioplegijos taikymas suteikia pakankamą miokardo apsaugą ilgalaikiame intrakardinės rekonstrukcijos etape. DKA stabdymo išvengti leidžia antegradinės selektyvios galvos smegenų perfuzijos metodika, kurią įdiegti mūsų klinikoje padėjo ankstesnis bendras eksperimentinis darbas su Kylio širdies chirurgijos klinika [4].

Išvada

Vienmomentė chirurginė Taussig ir Bingo anomalijos esant aortos koarktacijai ir aortos lanko hipoplazijai bei dideliame magistralinių arterijų spindžių skersmenų neatitikimui korekcija leidžia išvengti problemų – padidėjusios hipoksemijos ir dekomensacijos, kurios kiltų iš dėscius šią operaciją dviem etapais.

LITERATŪRA

1. Artrip JH, Sauer H, Campbell DN, Mitchell MB, Haun C, Almodovar MC, Hraska V, Lacour-Gayet F. Biventricular repair in double outlet right ventricle: surgical results based on the STS-EACTS International Nomenclature classification. *Eur J Cardiothorac Surg* 2006; 29: 545–550.
2. Bhan A, Gupta M, Abraham S, Juneja R, Saxena A, Kotahari SS. Single stage repair of interrupted aortic arch and Taussig–Bing anomaly. *Pediatr Cardiol*. 2006; 27: 643–645.
3. Comas JM, Mignosa C, Cochrane AD, Wilkinson JL, Karl TR. Taussig–Bing anomaly and arterial switch: aortic arch obstruction does not influence outcome. *Eur J Cardiothorac Surg* 1996; 10 (12): 1114–1119.
4. Hoffmann G, Cavus E, Quaden R, Tarutis V, Bein B, Böning A, Cremer J. Effect of selective cerebral perfusion with different temperatures on cerebral metabolism. *The Thorac and Cardiovasc Surg* 2007; 55: S29.
5. Lacour-Gayet F, Maruszewski B, Mavroudis C, Jacobs JP, Elliot MJ. Presentation of the International Nomenclature for Congenital Heart Surgery. The long way from nomenclature to

collection of validated data at the EACTS. *Eur J Cardiothorac Surg* 2000; 18: 128–135.

6. Serraf A, Comas JV, Lacour-Gayet F, Bruniaux J, Bouchart F, Planche C. Neonatal anatomic repair of transposition of the great arteries and ventricular septal defect. *Eur J Cardiothorac Surg* 1992; 6: 630–634.

7. Stellin G, Zuberbuhler JR, Anderson RH, Siewers RD. The surgical anatomy of the Taussig–Bing malformation. *J Thorac Cardiovasc Surg* 1987; 93: 560–569.

8. Taussig HB, Bing RJ. Complete transposition of the aorta and a levoposition of the pulmonary artery. *Am Heart J* 1949; 37: 551–559.

9. Walters III HL, Mavroudis C, Tchervenkov CI, Jacobs JP, Lacour-Gayet F, Jacobs ML. Congenital Heart Surgery Nomenclature and Database Project: double outlet right ventricle. *Ann Thorac Surg* 2000; 69 (4 suppl.): S249–263.

10. Wetter J, Belli E, Sinzobahamvya N, Blaschok HC, Brecher AM, Urban AE. Transposition of the great arteries associated with ventricular septal defect: surgical results and long-term outcome. *Eur J Cardiothorac Surg* 2001; 20: 816–823.