

Stipininės arterijos naudojimas vainikinių jungčių chirurgijoje – vėlyvesnio laikotarpio rezultatai

The usage of radial artery in coronary artery bypass surgery – midterm results

Arūnas Valaika¹, Gintaras Kalinauskas¹, Robertas Samalavičius², Loreta Ivaškevičienė¹,
Gediminas Norkūnas¹, Jurgis Verižnikovas³, Giedrius Uždavins¹

¹ *Vilniaus universiteto Širdies chirurgijos centras, Santariškių g. 2, LT-08661 Vilnius*

² *Vilniaus universiteto ligoninės Santariškių klinikų Anestezijos, intensyvios terapijos ir skausmo gydymo centras, Santariškių g. 2, LT-08661 Vilnius*

³ *Vilniaus universiteto ligoninės Santariškių klinikų Širdies chirurgijos centras, Santariškių g. 2, LT-08661 Vilnius*
El. paštas: arunas.valaika@santa.lt

¹ *Vilnius University, Cardiac Surgery Centre, Santariškių str. 2, LT-08661 Vilnius, Lithuania*

² *Vilnius University Hospital „Santariškių klinikos“, Anesthesiology, Intensive Care and Pain Management Center, Santariškių str. 2, LT-08661 Vilnius, Lithuania*

³ *Vilnius University Hospital „Santariškių klinikos“, Cardiac Surgery Centre, Santariškių str. 2, LT-08661 Vilnius, Lithuania*

E-mail: arunas.valaika@santa.lt

Ivadas

Vidinė krūtinės arterija (VKA), naudojama aortos vainikinių jungčių (AVJ) operacijoms, vėlyvuju laikotarpiu funkcionuoja geriau nei autoveninės (AV) jungtys. Stipininės arterijos (SA) reikšmė AVJ chirurgijoje dar nėra visiškai apibrėžta.

Ligoniai ir metodai

Vilniaus širdies chirurgijos centruose nuo 1997 m. balandžio 1 d. iki 2006 m. gruodžio 31 d. 607 ligoniai buvo operuoti naudojant VKA, SA ir autovenas. Retrospektyviai buvo įvertinti šių operacijų vėlesnio laikotarpio rezultatai.

Rezultatai

89% ligonių buvo 0–1 funkcinės klasės po 5 metų, 72% – po 7 metų. Praėjus 37 ± 28 mėnesio po operacijos angiografiškai ištirti 73 simptominiai ligoniai. Paaiškėjo, kad veikia 67 iš 75 (89%) VKA, 70 iš 88 (80%) SA ir 71 iš 112 (63%) autoveninių anastomozijų. Vidutinis zonuotų ligonių amžius buvo 57 ± 10 metų. Vyrų lyties ligonių buvo 68 (93%) moteriškos – 5 (7%). Vidutinis anastomozijų skaičius vienam ligoniui buvo $3,7 \pm 1,2$, o SA atlikta $1,3 \pm 0,7$ anastomozijų.

Išvados

SA jungtys vėlyvučiu laikotarpiu gali funkcionuoti geriau ar bent ne blogiau negu autoveninės jungtys, bet šiuo metu dar reikia daugiau duomenų, visiškai patvirtinančių šį teiginį.

Pagrindiniai žodžiai: stipininės arterijos jungtys, aortos vainikinių jungčių operacija

Objective

Long-term studies have shown that internal thoracic artery (ITA) has a higher patency rate compared with saphenous veins grafts (SVG). The role of radial artery (RA) as a conduit for myocardial revascularization procedures should still be defined.

Methods

The study was designed as a retrospective investigation to evaluate the use of radial artery graft in patients referred to coronary revascularisation. From April 1, 1997 to December 31, 2006, 607 patients (pts) were operated on using RA, ITA and SVG.

Results

93% of patients were in CCS functional class 0 or 1 five years and 72% seven year following surgery. Angiographic evaluation was performed in 73 symptomatic patients 37 ± 28 months after surgery. Patent ITA anastomosis was found in 67 cases of 75 (89%), RA in 70 of 88 (80%) and SVG in 71 of 112 (63%). The mean age of the patients was 58 ± 9 years. There were 68 (93%) male and 5 (7%) female patients. The average distal anastomosis per patient was 3.7 ± 1.2 and RA grafts 1.2 ± 0.5.

Conclusions

Radial artery is a good conduit for myocardial revascularization: the harvesting technique is simple, it has a good length to achieve the distal parts of all coronary arteries. Midterm results of RA patency tend to be satisfactory.

Key words: radial artery graft, coronary artery bypass grafting

Įvadas

Širdies vainikinių arterijų revaskuliarizacijos operacijos pagerina daugelio ligonių, sergančių išemine širdies liga, funkcinę būklę ir išgyvenimą. Atokūs operacijų rezultatai dažniausiai priklauso nuo to, kaip veikia padarytos jungtys. Žinoma, kad auksinis standartas yra vidinės krūtinės arterijos (VKA) sujungimas su priekine nusileidžiančiąja šaka, po 10 metų veikianti 90–92% atvejų [1–3]. Autoveninės jungtys po 10 metų veikia tik 50–60% atvejų [4, 5]. Pastarąjį dešimtmetį stipininės arterijos naudojimas aortos vainikinėms jungtims (AVJ) formuoti tampa vis populiaresnis. Tačiau dar nėra sukaupta pakankamai duomenų apie stipininės arterijos (SA) jungčių funkcionavimą vėlyvučiu laikotarpiu. Pirmieji paskelbti rezultatai parodė, kad SA jungtys atokiuoju pooperaciniu laikotarpiu veikia blogiau negu VKA, bet daugeliu atvejų geriau nei autoveninės jungtys [6]. Mūsų darbo tikslas yra išanalizuoti vėlyvuosius AVJ operacijas, kuriose naudota SA, angiografinius rezultatus.

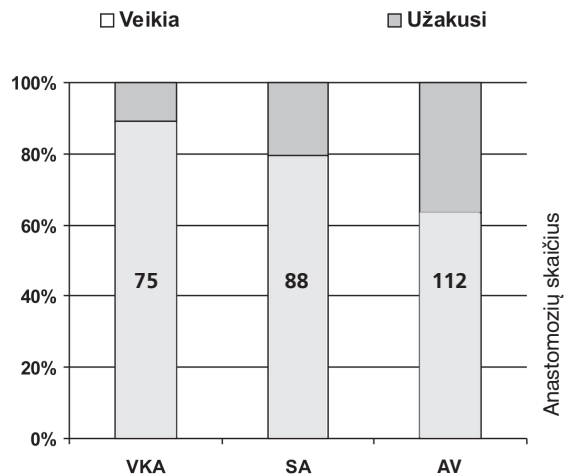
Ligoniai ir metodai

Vilniaus širdies chirurgijos centruose nuo 1997 m. balandžio 1 d. iki 2007 m. sausio 1 d. atlikta daugiau nei

6100 AVJ operacijų. SA kartu su VKA ir AV naudota revaskuliarizacijai 607 AVJ operacijose. Vidutinis ligonių amžius 57 ± 9 metai. Vyrų buvo 552 (91%), o moterų 55 (9%), vidutinis anastomozė skaičius – 3,9 ± 1,2, SA anastomozės sudarė 1,3 ± 0,7. Tik arterinės jungtys naudotos 136 (22%) ligoniams. Po operacijų, kuriose naudota SA, mirė 13 ligonių (2,1%).

73 simptominiams ligoniams (68 (93%) vyrai, 5 (7%) moterys, amžiaus vidurkis 58 ± 9 metai) vėlyvučiu laikotarpiu (37 ± 28 mėn., 0,3–114 mėn.) buvo atlikta koronarografija ir šuntografija. Duomenys buvo renkami retrospektyviai. Analizuojant angiografijas jungtys buvo laikomos veikiančiomis, jei nebuvo didesnių kaip 50% stenozė, susiaurėjusiomis – jei stenozė būdavo daugiau kaip 50%, užakusiomis – jei jungčių angiografijos metu nebūdavo randama ar jos būdavo difuziškai susiaurėjusios (String sign' [7]).

Stipininė arterija būdavo išskiriama iš nedominuojančios rankos, prieš operaciją, įvertinus delno kolateralinę kraujotaką klinikiniu Aleno testu. Delno kolateralinė kraujotaka pakankama, jei per alkūninę arteriją ji atsikuria mažiau nei per 6 sekundes. SA buvo atidalijama harmoniniu skalpeliu. Atidalyta SA buvo įdedama į kraujotaką



1 pav. VKA, SA ir AV anastomozė funkcionalumas angiografijos metu, praėjus 37 ± 28 mėnesio po operacijos

papaverino tirpalą. Prieš padarant distalines jungtis atidalyta SA buvo iš dalies skeletonizuojama (atliekama fasciotomija) [8]. Operacijos metu spazmo profilaktikai naudotas intraveninis nitroglicerino tirpalas. Proksimalinė SA jungtis buvo išsiuvama į aortą. Po išrašymo specifinis antispazminis gydymas nenaudotas [8].

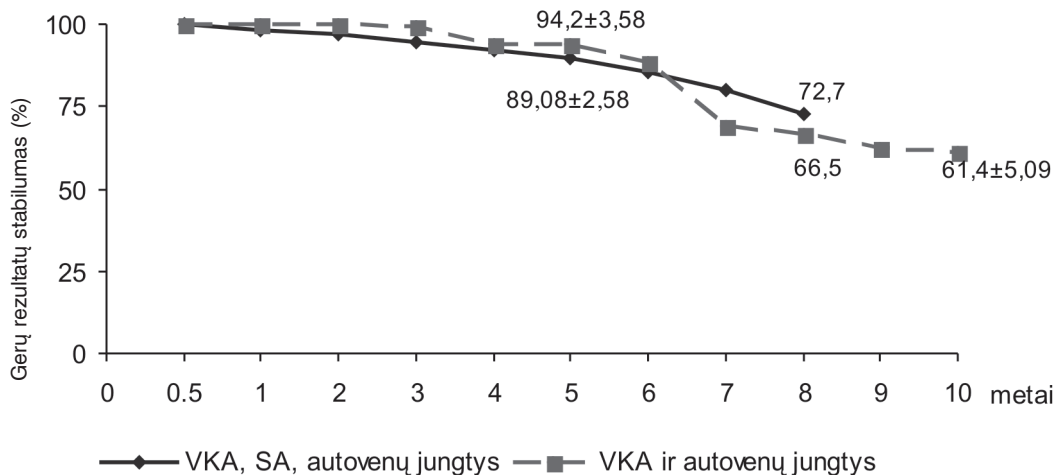
Tyrimo metu įvertintas SA, VKA ir autoveninių anastomozė bei jungčių funkcionavimo dažnis.

Rezultatai

Zonduotų ligonių grupėje vidutinis anastomozė skaičius buvo $3,7 \pm 1,2$. SA sudarė $1,2 \pm 0,5$, VKA – $1 \pm 0,3$, autovena – $1,55 \pm 1,2$ anastomozė. Iš viso padarytos 75 anastomozės su VKA (69 su kairiąja ir 6 su dešiniąja), 88 – su SA (74 jungtis) ir 112 su autovena (81 jungtis). SA 9 ligoniams naudota padaryti po 2 nuoseklias anastomozes, 2 – 3 nuoseklias anastomozes, 1 ligoniui naudotos 2 SA. Praėjus 37 ± 28 mėnesiams po operacijos, VKA anastomozės funkcionavo 89%, SA – 80%, o autoveninės anastomozės – 63% atvejų (1 pav.).

Iš 1 lentelės matyti, kad geriausiai funkcionavo VKA – 64 iš 75 (85%), o SA – 56 iš 74 (76%). Blogiausiai funkcionavo autovena – 49 iš 81 (60%) jungties. VKA ir SA po 2 kartus buvo aptiktas difuzinis susiaurėjimas per visą ilgį. Abiem atvejais arterijos išsiūtos į vainikines arterijas, kurių stenozė laipsnis nedidelis.

Angiografinis 53 ligonių (iš 73 (72%)) tyrimas buvo atliktas praėjus daugiau nei metams (43 ± 26 mėn.) po operacijos. Šioje grupėje VKA jungtis veikė 88%, SA – 80% ir autoveninės – 65% atvejų (2 lentelė). Šioje grupėje neradome difuziškai susiaurėjusių VKA ir SA jungčių. Išanalizavus visas neveikiančias jungtis paaiškėjo, kad vainikinių arterijų, į kurias jie buvo išsiūti, stenozė laipsnis buvo mažesnis negu 75% 2 iš 7 (33%) VKA, 11 iš 15 (77%) SA, 14 iš 28 (50%) užakusių autoveninių jungčių. VKA jungtis dažniausiai būdavo naudojamos revaskuliacijai.



2 pav. Rezultatų stabilizavimasis pagal CCS 0–1 (Kandos kardiovaskulinė klasė), praėjus 1–5 metams po AVJ operacijos, naudojant AV, SA ir VKA

1 lentelė. VKA, SA ir AV jungčių angiografinis funkcionavimas praėjus 37 ± 28 mėnesio po operacijos

| | VKA (n, %) | SA (n, %) | AV (n, %) |
|--|-------------|--------------|--------------|
| Iš viso jungčių | 75 | 74 | 81 |
| Veikiančios | 64 (85%) | 56 (76%) | 49 (60%) |
| Susiaurėjusios | 2 (3%) | 3 (4%) | 3 (4%) |
| Užakusios ir difuziškai susiaurėjusios jungtys | 6 + 2 (11%) | 13 + 2 (20%) | 29 + 0 (36%) |

Sutrumpinimai: VKA – vidinė krūtinės arterija, SA – stipininė arterija, AV – autoveninė jungtis

2 lentelė. VKA, SA ir AV jungčių funkcionavimas praėjus 43 ± 26 mėnesio po operacijos

| | VKA (n, %) | SA (n, %) | AV (n, %) |
|--|------------|--------------|--------------|
| Iš viso jungčių | 58 | 59 | 63 |
| Veikiančios | 51 (88%) | 47 (80%) | 41 (65%) |
| Susiaurėjusios | 2 (3%) | 2 (3%) | 2 (3%) |
| Užakusios ir difuziškai susiaurėjusios jungtys | 5 + 0 (9%) | 10 + 0 (17%) | 20 + 0 (32%) |

Sutrumpinimai: VKA – vidinė krūtinės arterija, SA – stipininė arterija, AV – autoveninė jungtis

3 lentelė. VKA, SA ir AV jungtimis revaskuliarizuotos vainikinės arterijos (nurodytas distalinių anastomozijų skaičius)

| | VKA (n, %) | SA (n, %) | AV (n, %) |
|-------------------------------|------------|-----------|-----------|
| Priekinė tarpuskilvelinė šaka | 63 (84) | 6 (7) | 8 (7) |
| Diagonalinė šaka | 4 (5) | 24 (27) | 16 (14) |
| Dešinioji vainikinė arterija | 2 (3) | 24 (27) | 40 (36) |
| Juosiančiosios šakos | 6 (8) | 34 (39) | 48 (43) |
| Iš viso | 75 | 88 | 112 |

Sutrumpinimai: n – anastomozijų skaičius, VKA – vidinė krūtinės arterija, SA – stipininė arterija, AV – autoveninė jungtis

rizuoti priekinę tarpuskilvelinę šaką (63 iš 75 anastomozijų (84%), o SA 34 (39%) ir VS 48 (43%) juosiančiosios arterijos šakas (3 lentelė). Praėjus 2–3 metams, 93 proc. ligonių, kuriems operacijos metu padarytos VKA, SA ir AV, buvo nesimptominiai (2 pav.). Tačiau šie rezultatai nesiskyrė nuo ligonių, kuriems operacijos metu padarytos tik VKA ir AV jungtys, vėlyvųjų klinikinių rezultatų (duomenys neskelbti).

Diskusija

Šiuo metu išspausdinta kiek daugiau nei 10 straipsnių apie SA vėlyvuosius angiografinius rezultatus. Daugumoje pranešimų teigiama, kad SA jungtys geresnės ar bent ne blogesnės nei autoveninės [6, 7, 9–11]. G. Possati [6], atlikdamas prospektyvinę randomizuotą studiją, po 10 metų nustatė, kad SA veikia 74 iš 89 (88%), palyginti su 79 iš 82 (96%) VKA ir 39 iš 73 (53,4%) autoveninių jungčių. A. Zacharias [12] prospektyvinėje studijoje nustatė, kad po 6 metų geresnis išgyvenimas ligonių, ku-

riems operacijos metu padarytos VKA ir SA negu VKA ir AV jungtys. Mūsų duomenimis, po 5 metų nebuvo minėtų ligonių grupių skirtumo pagal ligonių, nesergančių krūtinės angina, skaičių. Bet, kitaip nei A. Zacharias [12], mūsų tyrimas nebuvo prospektyvinis. Angiografiškai tirdamas simptominius ligonius A. Zacharias aptiko, kad SA po 6 metų veikia 71% (iš 157), o autovena – 59% (iš 161) atvejų. Tai atitinka mūsų duomenis: po 3,6 ± 2,2 metų veikė 88% VKA, 80% SA ir 63% autoveninių jungčių. Mūsų ir A. Zacharias rezultatai gali būti blogesni, nes tirti simptominiai ligoniai. SA ir AV daugiausia naudojamos anastomozėms į dešiniąją vainikinę ir juosiančiąją arterijas. Jungčių, įsiūtų į šias arterijas, angiografiniai rezultatai nėra tokie geri kaip tų, kurios sujungtos su priekine tarpuskilveline šaka. U. N. Khot [13], ištyręs 300 ligonių, nustatė, kad po 2 metų SA funkcionuoja tik 51%, o autovena – 64% atvejų. Tai bene vienintelis pranešimas, iliustruojantis blogesnį SA veikimą nei autoveninių jungčių. Šiuo metu vyksta svarbi daugiacentrė randomizuota studija, lyginanti SA ir AV jungčių, įsiūtų į lygiavertes

arterijas, vėlyvuosius angiografinius rezultatus [14]. Paiteikti vienų metų duomenys parodė, kad SA (404 iš 440 (93%)) jungtys veikia geriau nei autoveninės (380 iš 440 (86%)) jungtys, bet SA jungtys buvo dažnesnis difuzinis susiaurėjimas (SA – 31 iš 440 (8,2%), o AV – 4 iš 440 (1%)). Difuzinis SA susiaurėjimas siejamas su jungiamųjų vainikinių arterijų stenoze, mažesne negu 75–80%, dėl ko gali atsirasti prielaidų konkurencinei srovei, sąlygojančiai šį reiškinį [6]. Savo darbe difuziškai pakitusias arterijas vertinome kaip nefunkcionuojančias jungtis, bet literatūroje aprašyta nemažai atvejų, kai tokių jungčių praeinamumas visiškai atsikuria [7]. Difuzinis SA susiaurėjimas daugiausia matyti ankstyvosiose angiogramose.

LITERATŪRA

1. Lytle BW, Loop FD, Cosgrove DM, Ratliff NB, Easley K, Taylor PC. Long-term (5 to 12 years) serial studies of internal mammary artery and saphenous vein coronary bypass grafts. *J Thorac Cardiovasc Surg* 1985; 89: 248–258.

2. Loop FD, Lytle BW, Cosgrove DM, Stewart RW, Goormastic M, Williams GW, Golding LA, Gill CC, Taylor PC, Sheldon WC. Influence of the internal mammary artery graft on 10-year survival and other cardiac events. *N Engl J Med* 1986; 314: 1–6.

3. Cameron A, Davis KB, Green G, Schaff HV. Coronary bypass surgery with internal-thoracic artery grafts: effects on survival over a 15-year period. *N Engl J Med* 1996; 334: 216–219.

4. Femes SE, Levinton C, Naylor CD, Chen E, Christakis GT, Goldman BS. Optimal antithrombotic therapy following aorto-coronary bypass: a metaanalysis. *Eur J Cardiothorac Surg* 1993; 7: 169–180.

5. Bourassa MG, Fisher LD, Campeau L, Gillespie MJ, McConney M, Lesperance J. Long-term fate of bypass grafts: the Coronary Artery Surgery Study (CASS) and Montreal Heart Institute experiences. *Circulation* 1985; 72 (Suppl V): V71–V78.

6. Possati G, Gaudino M, Prati F, Alessandrini F, Trani C, Glieda F, Mazzari MA, Luciani N, Schiavoni G. Long-term results of the radial artery used for myocardial revascularization. *Circulation* 2003; 108: 1350–1354.

7. Acar C, Ramsheyi A, Pagny JY, Jebara V, Barrier P, Fabiani JN, Deloche A, Guermontprez JL, Carpentier A. The radial artery for coronary artery bypass grafting: clinical and angiographic results at five years. *J Thorac Cardiovasc Surg* 1998 Dec; 116 (6): 981–989.

Angiogramose, atliktose po vienų metų, ši būklė fiksuojama retai, nes tokios jungtys arba visiškai užsikemša, arba jų veikla atsinaujina.

Išvados

Mūsų duomenimis, SA jungčių funkcionavimo vėlyvieji rezultatai geresni nei autoveninių, bet prastesni nei VKA jungčių. Tačiau galutinai SA reikšmė bus nustatyta, kai turėsime daugiau vėlyvųjų rezultatų prospektyvinių randomizuotų studijų rezultatų. SA jungtis geriau veikia vėlyvuju laikotarpiu, kai naudojama revaskuliarizuoti labai susiaurėjusias vainikines arterijas (>80%).

8. Valaika A, Uzdeviny G, Norkunas G, Kalinauskas G, Ivaskėvičienė L, Semetienė G, Rosenas R, Veriznikovas J. Total and partial arterial revascularization. *Medicina (Kaunas)* 2002; 38 Suppl 2: 124–126.

9. Iaco AL, Teodori G, Di Giammarco G, Mauro M, Storto L, Mazzei V. Radial artery for myocardial revascularization: long-term clinical and angiographic results. *Ann Thorac Surg* 2001; 72: 464–8; discussion 147–148.

10. Tatoulis J, Royse AG, Buxton BF, Fuller JA, Skillington PD, Goldblatt JC, Brown RP, Rowland MA. The radial artery in coronary surgery: a 5-year experience – clinical and angiographic results. *Ann Thorac Surg* 2002; 143: 143–147.

11. Buxton BF, Raman JS, Ruengsakulrach P, Gordon I, Rosalion A, Bellomo R, Horrigan M, Hare DL. Radial artery patency and clinical outcomes: five-year interim results of a randomized trial. *J Thorac Cardiovasc Surg* 2003; 125: 1363–1371.

12. Zacharias A, Habib RH, Schwann TA, Riordan CJ, Durham SJ, Shah A. Improved survival with radial artery versus vein conduits in coronary bypass surgery with left internal thoracic artery to left anterior descending artery grafting. *Circulation* 2004; 109: 1489–1496.

13. Khot UN, Friedman DT, Pettersson G, Smedira NG, Li J, Ellis SG. Radial artery bypass grafts have an increased occurrence of angiographically severe stenosis and occlusion compared with left internal mammary arteries and saphenous vein grafts. *Circulation* 2004; 109: 2086–2091.

14. Desai ND, Cohen EA, Naylor CD, Femes SE; Radial Artery Patency Study Investigators. A randomized comparison of radial-artery and saphenous-vein coronary bypass grafts. *N Engl J Med* 2004 Nov 25; 351 (22): 2302–2309.