

Ūminis pankreatitas – dažniausia endoskopinės retrogradinės cholangiopankreatografijos komplikacija

**Acute pancreatitis – the most common complication after endoscopic
retrograde cholangiopancreatography**

Laura Mašalaite¹, Tomas Poškus², Gintautas Radžiūnas², Jonas Valantinas¹

¹ *Vilniaus universiteto ligoninės Santariškių klinikų Hepatologijos, gastroenterologijos ir dietologijos centras, Santariškių g. 2, LT-08661, Vilnius*

El. paštas: lauramasalaite@yahoo.com

² *Vilniaus universiteto ligoninės Santariškių klinikų Centro filialo 3-iasis pilvo chirurgijos skyrius, Žygimantų g. 3, LT-01102 Vilnius*

¹ *Vilnius University Hospital „Santariškių Clinics“, Center of Hepatology, Gastroenterology and Dietology, Santariškių str. 2, LT-08661 Vilnius, Lithuania*

E-mail: lauramasalaite@yahoo.com

² *Vilnius University Hospital „Santariškių Clinics“, Central Branch, III Department of Abdominal Surgery, Žygimantų str. 3, LT-01102 Vilnius, Lithuania*

Įvadas / tikslas

Ūminis pankreatitas yra dažniausia endoskopinės retrogradinės cholangiopankreatografijos (ERCP) komplikacija. Rizikos veiksniai, padidinantys pankreatito po ERCP išsivystymą, yra skirstomi į susijusius su pacientu ir susijusius su pačia procedūra. Visiškai išvengti ūminio pankreatito išsivystymo po ERCP neįmanoma, todėl ieškoma įvairių būdų sumažinti šios komplikacijos riziką. Mūsų darbo tikslas – išnagrinėti ūminio pankreatito, išsivysčiusio po diagnostinės ir gydomo-sios ERCP, dažnį, išsivystymo laiką, diagnostikos ir gydymo metodus, taip pat įvertinti rizikos veiksnius, galėjusius lemti pankreatito išsivystymą.

Ligoniai ir metodai

1999–2004 metais 619-ai pacientų buvo atlikta 690 ERCP procedūrų. Retrospektyviai buvo išanalizuotos šių pacientų ligos istorijos.

Rezultatai

Iš viso per 5 metus buvo padaryta 690 diagnostinių ir gydomųjų ERCP procedūrų 619 pacientų: 41,5% vyrų ir 58,5% moterų; amžiaus vidurkis 62 metai. Po ERCP komplikacijų buvo 55 ligoniams (7,9%). Ūminis pankreatitas išsivystė

17 pacientų (2,46%) ir sudarė 31% visų komplikacijų po ERCP. Dažniausiai (70,6%) pankreatitas pasireiškė per pirmas 24 valandas po procedūros. Dauguma ligonių (88,2%) buvo gydyti konservatyviai, du ligoniai buvo operuoti. Vienas ligonis (5,9%), kuriam po ERCP išsivystė ūminis pankreatitas, mirė nuo dauginio organų nepakankamumo, visi kiti ligoniai (94,1%) pasveiko. Reikšmingi pankreatito rizikos veiksniai buvo jaunesnis kaip 40 metų amžius, kraujavimas po papilofinkterotomijos ir dėl to atlikta hemostazė bei kontrasto injekcija į kasos lataką.

Išvados

Ūminis pankreatitas – dažniausia ERCP komplikacija, kuri išsivystė 2,46% ligonių. Statistiškai reikšmingi pankreatito rizikos veiksniai buvo jaunesnis negu 40 metų amžius, kraujavimas procedūros metu bei kontrasto injekcija į kasos lataką. Ūminis pankreatitas padidina sergamumą ir mirtinumą po ERCP, todėl labai svarbu atrinkti pacientus procedūrai remiantis griežtomis indikacijomis, o išsivysčius komplikacijoms svarbi ankstyva jų diagnostika ir tinkamas gydymas.

Pagrindiniai žodžiai: endoskopinė retrogradinė cholangiopankreatografija (ERCP), komplikacijos, ūminis pankreatitas, rizikos veiksniai, profilaktika

Background / objective

Acute pancreatitis is the most common complication after endoscopic retrograde cholangiopancreatography (ERCP). Risk factors for pancreatitis are both patient-related and procedure-related. Because post-ERCP pancreatitis can not be prevented completely, the prophylaxis of pancreatitis remains very important. The aim of our study was to investigate the incidence, diagnosis, treatment results and risk factors for pancreatitis after diagnostic and therapeutic ERCP procedures.

Patients and methods

Between January 1999 and January 2004, 619 patients underwent 690 diagnostic or therapeutic ERCP procedures, and a retrospective analysis of their case histories was performed.

Results

In the study period 619 patients underwent 690 diagnostic or therapeutic ERCP procedures and 55 patients (7.9%) developed complications after this procedure. Acute pancreatitis, the most common complication after ERCP (31% all complications) developed in 17 patients (2.46%). The most frequent (70.6%) symptoms of pancreatitis developed on the day of the procedure. Of these patients, 88.2% were treated conservatively, two patients were operated on. One patient died because of multiorgan failure, all other patients (94.1%) recovered. Risk factors for pancreatitis were age < 40 years, bleeding after papillosphincterotomy, and pancreatic duct contrast injection.

Conclusions

Acute pancreatitis, the most common complication after ERCP, developed in 17 patients (2.46%). Risk factors for pancreatitis were age < 40 years, bleeding after papillosphincterotomy, and pancreatic duct contrast injection. ERCP should be considered only for strong indications, and the risk factor analysis, early diagnosis and adequate treatment of post-ERCP pancreatitis are important.

Key words: endoscopic retrograde cholangiopancreatography (ERCP), complications, acute pancreatitis, risk factors, prophylaxis

Įvadas

Endoskopinė retrogradinė cholangiopankreatografija (ERCP) – sudėtinga kombinuota radiologinė-endoskopinė procedūra, kuria tiriami ir gydomi ligoniai, sergantys kasos ir tulžies latakų ligomis. ERCP nauda ir komplikacijų dažnis labai priklauso nuo endoskopoautojo pa-

tirties [1, 2]. Šios diagnostinės ir gydomosios procedūros komplikacijų dažnis, literatūros duomenimis, svyruoja nuo 4% [3] iki 15,9% [4].

Ūminis pankreatitas yra dažniausia ERCP komplikacija ir svarbi su procedūra susijusio sergamumo priežastis [5]. Jau seniai ieškoma būdų išvengti pankreatito po ERCP, išbandyta daug įvairių vaistų skirtingais režimais,

tačiau rezultatai nedžiugina. Todėl labai svarbi lieka rizikos veiksnių analizė, ankstyva pankreatito diagnostika ir tinkamas gydymas.

Darbo tikslas – nustatyti ūminio pankreatito po ERCP pasireiškimo dažnį, išsivystymo laiką, diagnostikos ir gydymo metodus, jų veiksmingumą, taip pat įvertinti rizikos veiksnius, galėjusius lemti pankreatito išsivystymą po procedūros.

Ligoniai ir metodai

Nuo 1999 metų iki 2004 metų 619-ai pacientų Vilniaus universiteto ligoninės Santariškių klinikų Centro filiale buvo padaryta 690 ERCP procedūrų. Retrospektyviai išanalizavome šių ligonių ligos istorijas. Buvo vertinami demografiniai duomenys, klinikiniai ir biocheminiai tyrimai prieš ERCP, atliktos endoskopinės intervencijos, komplikacijos po ERCP: jų pasireiškimo laikas, diagnozės nustatymo metodai, gydymas ir mirtingumas.

Mūsų tyrime ERCP apėmė ir diagnostines (kai buvo atlikta tik cholangiografija ar cholangiopankreatografija), ir gydomasias (kai buvo atlikta papilosfinkterotomija, paruošiamoji papilosfinkterotomija, papilektomija, virsungotomija, biopsija, latakų revizija su konkrementų pašalinimu ar be jo, latakų stentavimas ar restentavi-

mas ir kt.) procedūras, taip pat ir duodenoskopijas, kai ERCP dėl vienokių ar kitokių priežasčių buvo vertinta kaip nepavykusi arba komplikavosi iš karto, pavyzdžiui, dvylikapirštės žarnos perforacija. Diagnostinės ir gydymosios ERCP atskirai išskirtos nebuvo, jos vertintos bendrai. Todėl komplikacijas, iš jų ir ūminį pankreatitą, vadinome komplikacijomis po ERCP.

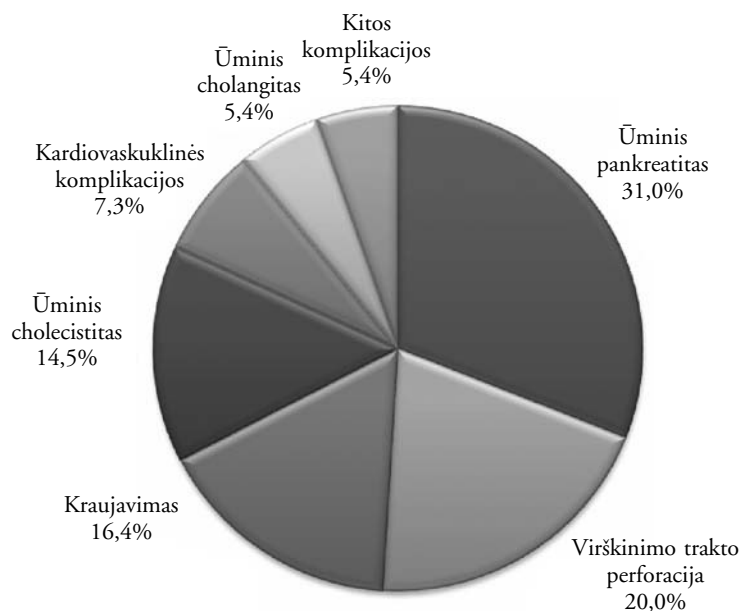
Registruodami komplikacijas ūminiu pankreatitu vadinome iš naujo atsiradusį būdingą pilvo skausmą, lydimą serumo amilazės aktyvumo padidėjimo daugiau negu tris kartus, pailginusį ligonio hospitalizavimą [6].

Statistinė analizė buvo atlikta *EpiInfo* programa, duomenys vertinti kaip statistiškai reikšmingi, kai p vertė buvo mažesnė nei 0,05.

Rezultatai

Iš viso per 5 metus buvo padaryta 690 ERCP procedūrų 619 pacientų: 41,5% vyrų ir 58,5% moterų nuo 20 iki 94 metų, amžiaus vidurkis 62 metai. 71 ligoniui procedūra buvo kartota, iš jų 57 ligoniams vieną kartą ir 7 ligoniams du kartus.

Po ERCP komplikacijos išsivystė 55 ligoniams (7,9%): ūminis pankreatitas, dažniausia ERCP komplikacija (31% visų komplikacijų, 1 pav.) – 17 pacientų



1 pav. ERCP komplikacijos

(2,46%), virškinimo trakto perforacijos – 11 (1,59%), kraujavimas – 9 (1,3%), ūminis cholecistitas – 8 (1,16%), kardiovaskulinės komplikacijos – 4 (0,58%), ūminis cholangitas – 3 (0,43%), kitos komplikacijos (echinokoko cistos supūliavimas, kasos pseudocistos supūliavimas, dešinės kepenų skilties hematoma) – 3 pacientams (0,43%). Bendras mirtingumas išsivysčius ERCP komplikacijoms buvo 0,8%.

Ūminis pankreatitas išsivystė 65% moterų ir 35% vyrų; amžiaus vidurkis – 54,5 metų (nuo 34 iki 79 metų). Dažniausiai pankreatitas pasireiškė per pirmas 24 valandas po procedūros (70,6%), rečiau (23,5%) – per 24–48 valandas, retai (5,9%) – po 48 valandų. Ūminis pankreatitas visiems ligoniams prasidėjo pilvo skausmu ir amilazės aktyvumo kraujo serume padidėjimu daugiau negu tris kartus. Kiti ūminio pankreatito diagnostikos duomenys pateikiami 1 lentelėje.

Dauguma ligonių (76,5%) buvo gydyta Chirurgijos skyriuje, trys ligoniai – Intensyviosios terapijos ir reanimacijos skyriuje ir vienas – Gastroenterologijos skyriuje. Penkiolika ligonių (88,2%) buvo gydyti konservatyviai: antibiotikais, lašinėmis skysčių infuzijomis, analgetikais, nazogastriniu zondų; vienu atveju dėl skysčio dešinėje pleuros ertmėje buvo atlikta pleuros ertmės punkcija.

Du ligoniai buvo operuoti. Vienam (Nr. 11, 1 lentelė) atlikta cholecistektomija, choledochotomija, tulžies latakų revizija ir drenavimas (šiam ligoniui ERCP metu buvo atlikta papilosfinkterotomija, po kurios iš karto kraujavo, buvo atlikta injekcinė hemostazė adrenalinu ir tą pačią parą išsivystė pankreatitas). Kitas ligonis (Nr. 17, 1 lentelė) iš pradžių gydytas konservatyviai, bet antrą parą dėl blogėjančios būklės operuotas – atlikta kasos abdominalizacija, parapankreatinio tarpo drenavimas, suformuota jejunostoma, tačiau ligonis mirė nuo progresuojančio dauginio organų nepakankamumo pirmą parą po operacijos.

Vienas ligonis (5,9%), kuriam po ERCP išsivystė ūminis pankreatitas, mirė nuo dauginio organų nepakankamumo, visi kiti ligoniai (94,1%) pasveiko.

Nustatyti šie statistiškai reikšmingi pankreatito rizikos veiksniai: jaunesnis kaip 40 metų amžius, kraujavimas procedūros metu po papilosfinkterotomijos ir atlikta hemostazė, kontrastinės medžiagos injekcija į kasos lataką (t. y. cholangiopankreatografija) (2 lentelė).

Diskusija

Pagal 1991 metų sutarimą [6] pankreatitas po ERCP – tai naujai atsiradęs tipiškas pilvo skausmas kartu su serumo amilazės (ar lipazės) aktyvumo padidėjimu daugiau nei tris kartus nuo viršutinės normos ribos per 24 valandas po procedūros, pailginantis ligonio hospitalizaciją.

Pagal sunkumą (atsižvelgiant į hospitalizacijos trukmę ir skirtą gydymą) pankreatitas po ERCP skirstomas į lengvą, vidutinio sunkumo ir sunkų [6] (3 lentelė).

ERCP įdiegimo pradžioje dažniausios komplikacijos buvo kraujavimas, virškinimo trakto perforacija ir infekcinės komplikacijos (7–11), tačiau dabar vyrauja pankreatitas. Tai susiję su minėtų komplikacijų rizikos veiksnių sumažinimu (dėl ERCP prietaisų ir metodikos tobulėjimo bei didesnės endoskopoautojų patirties) ir su santykinu pankreatito padažnėjimu, nes ERCP vis dažniau atliekama esant abejotinoms ar naujoms (kartu ir rizikingoms) indikacijoms, pavyzdžiui, neaiškios kilmės pilvo skausmui, Oddi sfinkterio disfunkcijai ir recidyvianiam pankreatitui.

Įvairių autorių duomenimis, pankreatito išsivystymo po ERCP dažnis labai svyruoja: nuo mažiau negu 1% iki daugiau negu 30% didelės rizikos pacientams (4 lentelė). Toks didelis svyravimas susijęs su skirtingais kriterijais, kuriais remiantis nustatoma ūminio pankreatito diagnozė, su skirtingu diagnostinių ir gydomųjų procedūrų santykiu įvairiose publikacijose, su tam tikruose centruose atliekamų ERCP skaičiumi per metus tam.

Pastarųjų metų perspektyviųjų tyrimų duomenimis, pankreatito po ERCP dažnis yra nuo 2% iki 9% [12]. Kai kurie autoriai teigia, kad ūminis pankreatitas dažniau komplikuoja gydomąsias ERCP procedūras, palyginti su diagnostinėmis [13, 14]. Pavyzdžiui, S. Loperfido tyrime [3], kuriame trečdalis procedūrų buvo diagnostinės, komplikacijos buvo labiau susijusios su gydomosiomis procedūromis (5,4% vs 1,38%). Kitais tyrimais tokios koreliacijos nerandama [15, 16].

Pankreatito patofiziologija, diagnostikos ir gydymo principai

Pankreatito po ERCP eiga įvairuoja nuo labai lengvos iki kraštutinai sunkios, kuriai būdingas dauginis organų nepakankamumas ir mirtina baigtis. Kai pažeidžiama tik

1 lentelė. Pankreatito po ERCP pasireiškimo laikas ir diagnostikos būdai

Nr.	Indikacija atlikti procedūrą	Endoskopinė intervencija	Pasireiškimo laikas	Pilvo organų echoskopija	Pilvo organų KT
1.	Mechaninė gelta, tulžies latakų akmenligė	Sfinkterotomija, latakų revizija Dormia krepšeliu (konkrementai nepašalinti)	per 24 val.	Laisvas skystis pilve, retroperitoniniame tarpe, pleuros ertmėse	5-ą parą; skystis pilve, pleuros ertmėse, 5 cm infiltratas retroperitoniniame tarpe
2.	Tulžies latakų akmenligė, lėtinis pankreatitas	Tik cholangiopankreatografija	24–48 val.	Skystis <i>bursa omentalis</i>	–
3.	Mechaninė gelta, tulžies latakų akmenligė	Sfinkterotomija, latakų revizija Dormia krepšeliu (konkrementai pašalinti)	per 24 val.	Laisvas skystis pilve	–
4.	Mechaninė gelta, tulžies latakų akmenligė	Atipinė sfinkterotomija	24–48 val.	–	–
5.	Mechaninė gelta, bendrojo tulžies latako striktūra	Tik cholangiopankreatografija	24–48 val.	–	–
6.	Tulžies latakų akmenligė	Sfinkterotomija, latakų revizija Dormia krepšeliu	per 24 val.	–	–
7.	Kasos vėžys, išorinė tulžies fistulė	Didelė sfinkterotomija, papilektomija	per 24 val.	–	–
8.	Tulžies latakų akmenligė	Sfinkterotomija, latakų revizija Dormia krepšeliu	per 24 val.	Skystis <i>bursa omentalis</i>	9-ą parą; infiltratas kasos galvos srityje, ribos neryškios
9.	Lėtinis pankreatitas, kasos pseudocista	Pseudocistogastrotomija, 7 Fr 10 cm stentas	per 24 val.	–	–
10.	Mechaninė gelta, tulžies latakų akmenligė	Sfinkterotomija, papilektomija	per 24 val.	Skystis aplink kasą	–
11.	Mechaninė gelta, tulžies latakų akmenligė	Sfinkterotomija, latakų revizija Dormia krepšeliu	per 24 val.	Skystis aplink tulžies pūslę ir kasą	6-ą parą; skystis aplink kasą, uodegoje pankreatito požymiai, infiltratas tarp inksto ir blužnies
12.	Mechaninė gelta, tulžies latakų akmenligė	Sfinkterotomija, latakų revizija Dormia krepšeliu	24–48 val.	–	–
13.	Mechaninė gelta, tulžies latakų akmenligė	Sfinkterotomija, latakų revizija Dormia krepšeliu	per 24 val.	–	–
14.	<i>Papilla Vateri</i> navikas	Sfinkterotomija, latakų revizija Dormia krepšeliu, <i>papilla Vateri</i> naviko pašalinimas	per 24 val.	Skystis <i>bursa omentalis</i>	–
15.	Mechaninė gelta, kasos vėžys	Sfinkterotomija, 12 Fr 5 cm stentas	per 24 val.	Skysčio nerasta	–
16.	Mechaninė gelta, tulžies latakų akmenligė	Sfinkterotomija, latakų revizija Dormia krepšeliu	48–72 val.	–	–
17.	Mechaninė gelta, tulžies latakų akmenligė	Sfinkterotomija, latakų revizija Dormia krepšeliu	per 24 val.	Skysčio nerasta	–

2 lentelė. Ūminio pankreatito po ERCP rizikos veiksnių analizė

Rizikos veiksnys	Procedūros su pankreatitu (n = 17)	Procedūros be pankreatito (n = 673)	p reikšmė	95% pasikliautiniai intervalai
Amžius ≤ 40 m. (%) ≥ 40 m. (%)	6 (35,3) 11 (64,7)	66 (9,8) 607 (90,2)	< 0,05	5,02 (1,59– 15,28)
Kraujavimas ERCP metu Taip (%) Ne (%)	3 (17,65) 14 (82,35)	21 (3,12) 652 (96,82)	< 0,05	6,65 (1,4–27,52)
Kontrastinės medžiagos injekcija į kasos lataką Taip (%) Ne (%)	11 (64,7) 6 (35,3)	252 (37,4) 421 (62,6)	< 0,05	3,06 (1,03– 9,42)
Sfinkterotomija Taip (%) Ne (%)	14 (82,35) 3 (17,65)	438 (65,1) 235 (34,9)	> 0,05	2,5 (0,67–11,07)
Akmenų pašalinimas Taip (%) Ne (%)	2 (11,8) 15 (88,2)	193 (28,7) 480 (72,3)	> 0,05	0,33 (0,02–1,53)
Stentavimas Taip (%) Ne (%)	1 (5,9) 16 (94,1)	129 (19,2) 544 (80,8)	> 0,05	0,26 (0,01–1,91)
Stentas > 10 cm Taip (%) Ne (%)	0 (0) 17 (100)	32 (4,75) 641 (95,25)	> 0,05	0 (0–6,23)

3 lentelė. Pankreatito po ERCP sunkumas

Pankreatito po ERCP sunkumas	Reikalinga
Lengvas	Ne daugiau kaip 3 hospitalizacijos dienos
Vidutinio sunkumo	4–9 hospitalizacijos dienos
Sunkus	10 ir daugiau hospitalizacijos dienų arba reikalingas gydymas reanimacijos skyriuje ir/ar chirurginė intervencija

kasa, pasveikstama greitai. Tačiau sisteminis uždegimo veiksnių atsipalaidavimas gali lemti sunkią klinikinę eigą ir dauginį organų nepakankamumą.

Dauguma pacientų, praėjus 1–2 valandoms po procedūros, skundžiasi diskomfortu pakrūtiniyje ir pilvo pūtimu – dažniausiai tai susiję su oro pripūtimu atliekant procedūrą. Pankreatitas dažniausia išsivysto praėjus 4–12 valandų ir apibūdinamas kaip tipiškas pilvo skausmas esant pykinimui ir vėmimui, tachikardijai, palpuojant pilvas jautrus ar skausmingas pakrūtiniyje, auskultuojant

4 lentelė. Pankreatito po ERCP išsivystymo dažnis

Šaltinis	Pankreatito po ERCP dažnis, %
Loperfido S. [3]	1,3
Masci E. [21]	1,8
Guidi M. [105]	2,9
Christensen M. [4]	3,8
Suissa A.* [106]	4,3
Lal D. [107]	4,76
Freeman ML.* [18]	5,4
Lempinen M. [108]	5,6
Katsinelos P. [59]	10,8
Perney P. [25]	18
Lella F. [99]	30

* – pankreatito dažnis tik po gydomųjų ERCP procedūrų

susilpnėjusi ar išnykusi peristaltika; serume padidėja amilazės ar lipazės aktyvumas, nustatoma leukocitozė, kuri labiau atspindi pankreatito sunkumą negu kasos fermentų aktyvumo padidėjimas.

Esant minėtai klinikai, ypač kai serumo fermentų aktyvumas yra normalus ar nedaug padidėjęs, reikia įtarti dvylikapirštės žarnos perforaciją. Todėl tikslinga padaryti pilvo apžvalginę rentgenogramą ar pilvo organų kompiuterinę tomogramą.

Jei įtariama perforacija, pilvo organų kompiuterinė tomografija yra indikuojama per 24 valandas ir po kelių dienų, jei klinikinis pankreatito pagerėjimas yra lėtas ir/ar ligonis pradeda karščiuoti.

Pankreatito po ERCP gydymo principai yra tokie patys kaip ir pankreatito, išsivysčiusio dėl kitos priežasties [17]. Esminiai dalykai – adekvati analgezija ir skysčių infuzija. Antibiotikų paprastai neskiriama, nebent kasos infekcija įrodoma perkutanine aspiracija. Perkutaninis arba endoskopinis drenavimas ar chirurginė intervencija yra reikalinga tiems ligoniams, kuriems susidaro skysčių sankaupos ar išsivysto kasos nekrozė.

Tris iš 17 mūsų gydytų ligonių, kuriems po ERCP išsivystė pankreatitas, reikėjo gydyti intensyviosios terapijos skyriuje, du ligoniai buvo operuoti, iš jų vienas – antrą parą po ERCP dėl labai greitai blogėjančios būklės, negalint visiškai paneigti dvylikapirštės žarnos perforacijos. Pastarasis ligonis, nepaisant taikyto konservatyvaus ir chirurginio gydymo, mirė. Kitiems pacientams ūminis pankreatitas apibūdintas kaip lengvas ar vidutinio sunkumo.

Pankreatito rizikos veiksniai

Po kiekvienos ERCP procedūros gali išsivystyti ūminis pankreatitas, tačiau kai kurie veiksniai padidina šios komplikacijos riziką. Pankreatito rizikos veiksniai skirstomi į susijusius su pacientu ir susijusius su procedūra. Literatūroje aprašomi šie su pacientu susiję pankreatito po ERCP rizikos veiksniai:

1. Jaunesnis kaip 40 metų amžius [3, 4, 18–22].
 2. Moteriškoji lytis [18, 19, 23–25].
 3. Įtariama ar nustatyta Oddi sfinkterio disfunkcija [15, 18, 23, 26–29].
 4. Anamnezės duomenimis, buvęs pankreatitas po ERCP [18, 30].
 5. Recidyvinis pankreatitas dėl kitos galimos priežasties [12, 18–20, 30, 31].
 6. Pankreatotoksinių vaistų vartojimas prieš ERCP [25].
- Su procedūra susiję rizikos veiksniai:
1. Agresyvi manipuliacija ties kasos latako atsivėrimo anga [12, 18, 23, 27, 32, 33].

2. Sunkus ir kartotinis didžiojo dvylikapirštės žarnos spenelio kaniuliavimas [25].

3. Parengiamoji papilosfinkterotomija, smarkiai padidinanti pankreatito riziką [12, 18, 20, 23, 34].

4. Kontrastinės medžiagos injekcija arba kartotinės jos injekcijos į kasos lataką [3, 18–21, 23, 30, 32, 44, 45].

Freemano perspektyviojo tyrimo duomenimis [18], pankreatito dažnis po parengiamosios papilosfinkterotomijos buvo 24,3%, iš jų 3,6% sunkaus pankreatito atvejų.

Anksčiau manyta, kad balioninė sfinkterio dilatacija, kaip galima sfinkterotomijos alternatyva, gali sumažinti pankreatito riziką [35–38], tačiau vėliau nustatyta, kad dilatacija gali lemti pankreatito išsivystymą [39]. Kelios studijos palygino balioninę sfinkterio dilataciją su įprasta sfinkterotomija ir nustatė vienodą pankreatito išsivystymo riziką [38, 40]. Balioninė dilatacija galėtų būti taikoma tik retais atvejais, pavyzdžiui, esant krešėjimo sutrikimams [41] ir galbūt pacientams, kuriems buvo atlikta Billroth II skrandžio rezekcija [42, 43].

Oddi sfinkterio manometrija, kitaip nei buvo manyta ilgą laiką, nėra šios komplikacijos rizikos veiksnys [12, 46], taip pat ir standartinė papilosfinkterotomija, palyginti su diagnostine procedūra, nepadidina bendros pankreatito rizikos. Skirtingai nuo ankstesnių pranešimų [26, 27], siauras ar normalaus pločio tulžies latakas nėra pankreatito rizikos veiksnys [12, 18].

Mūsų tyrimo duomenimis, statistiškai reikšmingai pankreatito riziką padidino paciento amžius, jaunesnis kaip 40 metų, kontrastinės medžiagos injekcija į kasos lataką ir procedūros metu įvykęs kraujavimas. Pastarąją komplikaciją reikėjo papildomai gydyti, t. y. atlikti elektroaguliaciją arba injekcinę hemostazę, o tai ir galėjo sukelti pankreatitą.

Pankreatito po ERCP profilaktika

Visiškai išvengti pankreatito po procedūros neįmanoma, todėl ieškoma įvairių būdų sumažinti ūminio pankreatito po procedūros riziką.

1. Mechaniniai veiksniai ERCP metu

Atsargus, švelnus tulžies latako zondavimas ir minimali kontrastinio tirpalo injekcija gali būti naudinga; parengiamoji papilosfinkterotomija turėtų būti naudo-

jama tik esant griežtomis indikacijoms; atliekant Oddi sfinkterio manometriją rekomenduojama naudoti aspiracinę kateterių sistemą [47].

2. Farmakologinė profilaktika

Buvo išbandyta daug įvairių preparatų ūminio pankreatito po ERCP profilaktikai: antibiotikai [48], heparinas [49, 50], kortikosteroidai [51–55], alopurinolis [51], nifedipinas [56, 57], diklofenakas [58], N-acetilcisteinas [59], lidokainas [60], nitroglicerinas [61–62], interleukinas-10 [63–67]. Nė vieno iš šių preparatų efektyvumas nebuvo įrodytas, o heparino ir nesteroidinių vaistų nuo uždegimo vartojimas susijęs ir su komplikacijomis – kraujavimu ir inkstų funkcijos pažeidimu, todėl jie neskirtini, nors aprašoma, kad diklofenakas *per rectum* iš karto po procedūros didelės rizikos pacientams sumažina pankreatito dažnį, sunkumą ir sutrumpina hospitalizaciją [68].

Preparatai, teikiantys vilčių, kad farmakologinė pankreatito profilaktika gali būti efektyvi, yra proteazių inhibitorius gabeksatas [32, 69, 70] ir kasos sekreciją mažinantis somatostatinas [71–78]. Atliekant gabeksato infuziją 30–90 minučių iki ERCP ir 12 valandų po procedūros, pankreatito dažnis buvo 2,4%, palyginti su 7,6% kontrolinėje grupėje [69].

Profilaktinis trumpo kurso (150 000 U 10 minučių iki procedūros) proteazių inhibitoriaus ulinastatino skyrimas sumažina pankreatito ir hiperfermentemijos dažnį po ERCP. Grupėje, kuri gavo ulinastatino, nebuvo nė vieno sunkaus pankreatito atvejo ir nepasireiškė jokių nepageidaujamų vaisto poveikių [60, 79].

Somatostatino analogo oktretido tyrimų duomenys prieštaringi. Dauguma tyrimų parodė, kad jis gali padėti išvengti pankreatito po ERCP [80–87]. Kitų autorių duomenimis, oktretidas yra neveiksmingas pankreatito profilaktikai [88] arba net padidina šios komplikacijos po ERCP dažnį [89, 90]. Paaiškinti galima tuo, kad, priešingai nei somatostatinas, oktretidas padidina bazinį Oddi sfinkterio tonusą ir taip gali sukelti obstrukciją ir pankreatitą [91].

Farmakologinė profilaktika minėtais vaistais gali būti veiksminga, bet reikalingi tolesni tyrimai. Ir somatostatinas, ir gabeksatas klinikiniuose tyrimuose buvo efektyvūs mažinant pankreatito po ERCP dažnį, tačiau tik naudojami nuolatine 12 valandų infuzija, ir tai yra brangiau negu įprastinis gydymas. Šie vaistai skirtini pacientams, kuriems yra didesnė pankreatito po ERCP rizika.

3. Kasos latako stentavimas

Įrodyta, kad laikinas stento įstūmimas gali sumažinti pankreatito riziką, ypač didelės rizikos pacientams, pavyzdžiui, esant įtariamai arba įrodytai Oddi sfinkterio disfunkcijai [12]. Pirmieji atlikti tyrimai nebuvo labai įtikinami [92], bet 1998 metų tyrimas [93] parodė pagerėjimą – 18 pacientų, kuriems buvo padaryta sfinkterotomija, po sfinkterio manometrijos dėl įtariamos Oddi sfinkterio disfunkcijos buvo įdėtas trumpas 5 Fr kasos latako stentas ir pankreatito dažnis sumažėjo nuo 26% iki 7%. Antros procedūros stentui pašalinti išvengiama įdedant mažą stentą, kuris pasišalina pats per 1–2 savaites. P. Cotton su bendraautoriais [6] nuo 2000 metų naudoja 3 Fr 8–12 cm ilgio stentą be užkarpių (toks stentas nesukelia latako pažeidimo) visiems ligoniams, kuriems yra Oddi sfinkterio disfunkcija. Kituose centruose atlikti tyrimai patvirtino šios metodikos efektyvumą [12, 28, 94–98].

4. Tulžies latako kaniuliavimas

0,035 colio viela minkštu tefloniniu antgaliu padeda išvengti pankreatito po ERCP [99].

5. Kontrastinio tirpalo naudojimas

Mažo osmolialškumo nejoninio kontrastinio tirpalo naudojimas, palyginti su standartiniu joniniu, teigiamo poveikio nedavė [100–104].

6. ERCP paskirtis

Per pastaruosius 10 metų atsirado ir patobulėjo keletas mažiau invazinių vaizdinių diagnostinių tyrimų, leidžiančių įvertinti tulžies ir kasos latakus labai panašiai kaip ir ERCP, tačiau be pastarajai procedūrai būdingos rizikos. Tai magnetinio rezonanso cholangiografija [105], laparoskopinė cholecistektomija su intraoperacine cholangiografija ir endoskopinis ultragarsinis tyrimas [33]. Todėl šiandien ERCP liko labiau gydomoji, o ne diagnostinė procedūra [106].

Išvados

1. Komplikacijų po ERCP išsivystė 7,9% ligonių.
2. Ūminis pankreatitas – dažniausia ERCP komplikacija, kuri atsirado 2,46% ligonių. 88,2% ligonių pankreatitas buvo lengvas ar vidutinio sunkumo.

mo. Mirtingumas nuo ūminio pankreatito po ERCP – 5,9% (1 ligonis).

3. Pankreatito, išsivysčiusio po procedūros, statistiškai reikšmingi rizikos veiksniai buvo jaunesnis kaip 40 metų ligonio amžius, kraujavimas procedūros metu ir atlikta hemostazė, kontrastinės medžiagos injekcija į kasos lataką.

4. Ūminis pankreatitas padidina sergamumą ir mirtingumą po ERCP, todėl labai svarbu atrinkti pacientus procedūrai remiantis griežtomis indikacijomis, o išsivysčius komplikacijų – anksti jas diagnozuoti ir tinkamai gydyti.

LITERATŪRA

1. Cohen SA, Siegel JH, Kasmin FE. Complications of diagnostic and therapeutic ERCP. *Abdom Imaging* 1996; 21: 385–394.
2. Aliperti G. Complications related to diagnostic and therapeutic endoscopic retrograde cholangiopancreatography. *Gastrointest Endosc Clin N Am* 1996; 6: 379–407.
3. Loperfido S, Angelini G, Benedetti G, Chilovi F, Costan F, De Berardinis F. Major early complications from diagnostic and therapeutic ERCP: a prospective multicenter study. *Gastrointestinal Endoscopy* 1998; 48: 1–10.
4. Christensen M, Matzen P, Schulze S, Rosenberg J. Complications of ERCP: a prospective study. *Gastrointestinal Endoscopy* 2004; 60 (5): 721–31.
5. Schwartz JJ, Lew RJ, Ahmad NA, Shah JN, Ginsberg GG, Kochman ML, Brensinger CM, Long WB. The effect of lidocaine sprayed on the major duodenal papilla on the frequency of post-ERCP pancreatitis. *Gastrointestinal Endoscopy* 2004; 59(2): 179–84.
6. Cotton PB, Lehman G, Vennes J, Geenen JE, Russell RC, Meyers WC. Endoscopic sphincterotomy complications and their management: an attempt at consensus. *Gastrointestinal Endoscopy* 1991; 37: 383–93.
7. Bilbao MK, Dotter CT, Lee TG, Katon RM. Complications of endoscopic retrograde cholangiography (ERCP). *Gastroenterology* 1976; 70: 314–20.
8. Geenen JE, Vennes JA, Silvis SE. Resume of a seminar on endoscopic retrograde sphincterotomy. *Gastrointest Endosc* 1981; 27: 31–8.
9. Cotton PB. Progress Report ERCP. *Gut* 1977; 18: 316–41.
10. Neuhaus B, Safrany L. Complications of endoscopic sphincterotomy and their treatment. *Endoscopy* 1981; 13: 197–9.
11. Vaira D, D'Anna L, Ainley C, Dowsett J, Williams S, Baillie J et al. Endoscopic sphincterotomy in 1000 consecutive patients. *Lancet* 1989; 2: 431–4.
12. Freeman ML, Guda NM. Prevention of post-ERCP pancreatitis: a comprehensive review. *Gastrointest Endosc* 2004; 59 (7): 845–64.
13. Catalano MF, Geenen JE, Schmalz MJ et al. ERCP induced acute pancreatitis, risk assessment based on diagnostic and specific therapeutic cases. *Gastrointest Endosc* 1996; 43: 376.
14. Tanner A. ERCP: Present practice in a single region. *Eur J Gastroenterol Hepatol* 1996; 8: 145–8.
15. Vandervoort J, Tham TCK, Wong RCK, et al. Prospective study of post-ERCP complications following diagnostic and therapeutic ERCP. *Gastrointest Endosc* 1996; 43: 401.
16. Cavallini G, Tittobello, Frulloni L et al. Gabexate for the prevention of pancreatic damage related to endoscopic retrograde cholangiopancreatography. *N Engl J Med* 1996; 335: 919–23.
17. Vege SS, Chari ST, Petersen BT, Baron TH, Jones JR, Munukuti PN. Morbidity and mortality of ERCP-induced severe acute pancreatitis. *Gastrointest Endosc* 2004; 49 (5): AB207.
18. Freeman ML, DiSario JA, Nelson DB, Fennerty MB, Lee JG, Bjorkman DJ et al. Risk factors for post-ERCP pancreatitis: a prospective, multicenter study. *Gastrointestinal Endoscopy* 2001; 54 (4): 535–6.
19. Christoforidis E, Goulimaris I, Kanellos I, Tsalis K, Demetriades C, Betsis D. Post-ERCP pancreatitis and hyperamylasemia: patient-related and operative risk factors. *Endoscopy* 2002; 34: 286–9.
20. Masci E, Mariani A, Curioni S, Testoni PA. Risk factors for pancreatitis following endoscopic retrograde cholangiopancreatography: a meta-analysis. *Endoscopy* 2003; 35: 830–4.
21. Masci E, Toti G, Mariani A, Curioni S, Lomazzi A, Dinelli M. Complications of diagnostic and therapeutic ERCP: a prospective multicenter study. *Am J Gastroenterol* 2001; 96: 417–23.
22. Mehta SN, Pavone E, Barkun JS, Bouchard S, Barkun AN. Predictors of post-ERCP complications in patients with suspected choledocholithiasis. *Endoscopy* 1998; 30: 457–63.
23. Freeman ML, Nelson DB, Sherman S, Haber GB, Herman ME, Dorsher PJ. Complications of endoscopic biliary sphincterotomy. *N Engl J Med* 1996; 335: 909–18.
24. Rabenstein T, Schneider HT, Bulling D, Nicklas M, Katalinic A, Hahn EG. Analysis of the risk factors associated with endoscopic sphincterotomy techniques: preliminary results of a prospective study, with emphasis on the reduced risk of acute pancreatitis with low-dose anticoagulation treatment. *Endoscopy* 2000; 32: 10–9.
25. Perney P, Berthier E, Pageaux GP, Hillaire-Buys D, Roques V, Fabbro-Peray P, Melki M, Hanslik B, Bauret P, Larrey D,

Blayac JP, Blanc F. Are drugs a risk factor of post-ERCP pancreatitis? *Gastrointestinal Endoscopy* 2003; 58(5): 696–700.

26. Sherman S, Ruffolo TA, Hawes RH, Lehman GA. Complications of endoscopic sphincterotomy: a prospective series with emphasis on the increased risk associated with sphincter of Oddi dysfunction and nondilated bile duct. *Gastroenterology* 1991; 101: 1068–75.

27. Chen YK, Foliente RL, Santoro MJ, Walter MH, Collen MJ. Endoscopic sphincterotomy-induced pancreatitis: increased risk associated with nondilated bile ducts and sphincter of Oddi dysfunction. *Am J Gastroenterol* 1994; 89 (3): 327–33.

28. Fogel EL, Eversman D, Jamidar P, Sherman S, Lehman GA. Sphincter of Oddi dysfunction: pancreaticobiliary sphincterotomy with pancreatic stent placement has a lower rate of pancreatitis than biliary sphincterotomy alone. *Endoscopy* 2002; 34: 280–5.

29. Tarnasky PER, Palesch YY, Cunningham JT, Mauldin PD, Cotton PB, Hawes RH. Pancreatic stenting prevents pancreatitis after biliary sphincterotomy in patients with sphincter of Oddi dysfunction. *Gastroenterology* 1998; 115: 1518–24.

30. Vandervoort J, Soetikno RM, Tham TC, Wong RC, Per-rari AP, Montes H, et al. Risk factors for complications after performance of ERCP. *Gastrointest Endosc* 2002; 56: 652–6.

31. Urbach DR, Rabeneck L. Population-based study of the risk of acute pancreatitis following ERCP. *Gastrointestinal Endoscopy* 2003; 57 (5).

32. Andriulli A, Clemente R, Solmi L, Terruzzi V, Suriani R, Sigillito A. Gabexate or somatostatin administration before ERCP in patients at high risk for post-ERCP pancreatitis: a multicenter, placebo-controlled, randomized clinical trial. *Gastrointest Endosc* 2002; 56: 488–95.

33. Cohen S, Bacon BR, Berlin JA, Fleischer D, Hecht GA, Locher PJ Sr, et al. National Institutes of Health State of the Science Conference statement: ERCP for diagnosis and therapy, January 14–16, 2002. *Gastrointest Endosc* 2002; 56: 803–9.

34. Rabenstein T, Hahn EG. Post-ERCP pancreatitis: new momentum. *Endoscopy* 2002; 34 (4): 325–9.

35. May GR, Cotton PB, Edmunds EJ, Chong W. Removal of stones from the bile duct at ERCP without sphincterotomy. *Gastrointestinal Endoscopy* 1993; 39 (6): 749–54.

36. MacMathuna P. Endoscopic treatment of bile duct stones: should we cut or dilate the sphincter? *Am J Gastroenterology* 1997; 92 (9): 1411–12.

37. Komatsu Y, Kawabe T, Toda N, Ohashi M, Isayama M, Tateishi K et al. Endoscopic papillary balloon dilation for the management of common bile duct stones. *Endoscopy* 1998; 30: 12–7.

38. MacMathuna PM, White P, Clarke E, Merriman R, Lennon JR, Crowe J. Endoscopic balloon sphincteroplasty (papillary dilation) for bile duct stones: efficacy, safety, and follow-up in 100 patients. *Gastrointestinal Endoscopy* 1995; 42: 468–74.

39. Ueno N, Ozawa Y. Pancreatitis induced by endoscopic balloon sphincter dilation and changes in serum amylase levels after the procedure. *Gastrointestinal Endoscopy* 1999; 49.

40. Bergman JJ, Rauws EA, Fockens P, van Berkel AM, Bossuyt PM, Tijssen JG et al. Randomised trial of endoscopic balloon dilation versus endoscopic sphincterotomy for removal of bile duct stones. *Lancet* 1997; 349: 1124–9.

41. Kawabe T, Komatsu Y, Tada M, Toda N, Ohashi M, Shiratori Y, Omata M. Endoscopic papillary balloon dilation in cirrhotic patients: removal of common bile duct stones without sphincterotomy. *Endoscopy* 1996; 28: 694–8.

42. Prat F, Fritsch J, Choury AD, Meduri B, Pelletier G, Buffet C. Endoscopic sphincteroclasia: a useful therapeutic tool for biliary endoscopy in Billroth II gastrectomy patients. *Endoscopy* 1997; 29: 79–81.

43. Bergman van Berkel A-M, Bruno MJ, Fockens P, Rauws EAJ et al. A randomized trial of endoscopic balloon dilation and endoscopic sphincterotomy for removal of bile duct stones in patients with a prior Billroth II gastrectomy. *Gastrointest Endosc* 2001; 53 (1): 19–26.

44. Johnson GK, Geenen J, Johanson JF, Sherman S, Hogan WJ, Cass O, et al. Evaluation of post-ERCP pancreatitis: potential causes noted during controlled study of differing contrast media. *Gastrointestinal Endoscopy* 1997; 46 (3): 217–22.

45. Andriulli A, Solmi L, Loperfido S, Leo P, Festa V, Belmonte A, Spirito F, Silla M, Forte G, Terruzzi V, Marengo G, Ciliberto E, Sabatino A, Monica F, Magnolia MR, Perri F. Prophylaxis of ERCP-related pancreatitis: a randomized, controlled trial of somatostatin and gabexate mesylate. *Clinical Gastroenterology Hepatology* 2004; 2(8): 713–8.

46. Singh P, Gurudu SR, Davidoff S, Sivak MV Jr, Indaram A, Kasmin FE, Nozduk V, Wong RC, Isenberg G, Stark B, Bank S, Chak A. Sphincter of Oddi manometry does not predispose to post-ERCP acute pancreatitis. *Gastrointestinal Endoscopy* 2004; 59(4): 499–505.

47. Sherman S, Hawes RH, Troiano FP, Lehman GA. Pancreatitis following bile duct sphincter of Oddi manometry: utility of the aspirating catheter. *Gastrointest Endosc* 1992; 38: 347–50.

48. Raty S, Sand J, Pulkkinen M, Matikainen M, Nordback I. Post-ERCP pancreatitis: reduction by routine antibiotics. *J Gastrointest Surg* 2001; 5: 339–45.

49. Rabenstein T, Roggenbuck S, Framke B, Martus P, Fischer B, Nusko G et al. Complications of endoscopic sphincterotomy: can heparin prevent acute pancreatitis after ERCP? *Gastrointest Endosc* 2002; 55: 476–83.

50. Rabenstein T, Fischer B, Wiesner V, Schmidt H, Radespiel-Troeger M, Hochberger J et al. Low molecular weight heparin does not prevent acute post ERCP pancreatitis. *Gastrointest Endosc* 2003; 57: AB189.

51. Budzynska A, Marek T, Nowak A, Kaczor R, Nowakowska-Dulawa E. A prospective, randomized, placebo-controlled trial of prednisone and allopurinol in the prevention of ERCP-induced pancreatitis. *Endoscopy* 2001; 33: 766–72.
52. De Palma GD, Catanzano C. Use of corticosteroids in the prevention of post-ERCP pancreatitis: results of a controlled prospective study. *Am J Gastroenterol* 1999; 94: 982–5.
53. Dumot JA, Conwell DL, O'Connor JB, Ferguson DR, Vargo JJ, Barnes DS et al. Pretreatment with methylprednisolone to prevent ERCP-induced pancreatitis: a randomized, multicenter, placebo-controlled clinical trial. *Am J Gastroenterol* 1998; 93: 61–5.
54. Sherman S, Blaut U, Watkins JL, Barnett J, Freeman M, Geenen J et al. Does prophylactic steroid administration reduce the risk and severity of post-ERCP pancreatitis: a randomized prospective multicenter study. *Gastrointest Endosc* 2003; 58: 23–9.
55. Manolakopoulos S, Avgerinos A, Vlachogiannakos J, Armonis A, Viazis N, Papadimitriou N et al. Octreotide versus hydrocortisone versus placebo in the prevention of post-ERCP pancreatitis: a multicenter randomized controlled trial. *Gastrointest Endosc* 2002; 55: 470–5.
56. Prat F, Amaris J, Ducot B, Bocquentin M, Fritsch J, Choury AD, et al. Nifedipine for prevention of post-ERCP pancreatitis: a prospective, double-blind randomized study. *Gastrointest Endosc* 2002; 56: 202–8.
57. Sand J, Nordback I. Prospective randomized trial of the effect of nifedipine on pancreatic irritation after endoscopic retrograde cholangiopancreatography. *Digestion* 1993; 54: 105–11.
58. Murray B, Carter R, Imrie C, Evans S, O'Suilleabhain C. Diclofenac reduces the incidence of acute pancreatitis after endoscopic retrograde cholangiopancreatography. *Gastroenterology* 2003; 124: 1786–91.
59. Katsinelos P, Kountouras J, Paroutoglou G, Beltsis A, Mimidis K, Zavos C. Intravenous N-acetylcysteine does not prevent post-ERCP pancreatitis. *Gastrointestinal Endoscopy* 2005; 62(1): 105–11.
60. Schwartz JJ, Lew RJ, Ahmad NA, Shah JN, Ginsberg GG, Kochman ML et al. The effect of lidocaine sprayed on the major duodenal papilla on the frequency of post-ERCP pancreatitis. *Gastrointest Endosc* 2004; 59: 179–84.
61. Sudhindran S, Bromwich E, Edwards PR. Prospective randomized double-blind placebo-controlled trial of glyceryl trinitrate in endoscopic retrograde cholangiopancreatography-induced pancreatitis. *Br J Surg* 2001; 88: 1178–82.
62. Moreto M, Zaballa M, Casado I, Merino O, Rueda M, Ramirez K et al. Transdermal glyceryl trinitrate for prevention of post-ERCP pancreatitis: a randomized double-blind trial. *Gastrointest Endosc* 2003; 57: 1–7.
63. Rongione AJ, Kusske AM, Kwan K, Ashley SW, Reber HA, McFadden DW. Interleukin 10 reduces the severity of acute pancreatitis in rats. *Gastroenterology* 1997; 112: 960–7.
64. Van Laethem JL, Marchant A, Delvaux A, Goldman M, Robberecht P, Velu T et al. Interleukin 10 prevents necrosis in murine experimental acute pancreatitis. *Gastroenterology* 1995; 108: 1917–22.
65. Ghilain A, Severs N, et al. Interleukin 10 reduces the incidence of pancreatitis after therapeutic endoscopic retrograde cholangiopancreatography. *Gastroenterology* 2001; 120: 498–505.
66. Dumot JA, Conwell DL, Zuccaro G, Vargo JJ, Shay SS, Easley KA et al. A randomized, double blind study of interleukin 10 for the prevention of ERCP-induced pancreatitis. *Am J Gastroenterol* 2001; 96: 2098–102.
67. Singh P, Lee T, Davidoff S, Bank S. Efficacy of Interleukin 10 (IL10) in the prevention of post-ERCP pancreatitis: a meta-analysis. *Gastrointest Endosc* 2002; 55: AB150.
68. Suilleabhain CBO, Cartier CR, Imrie CW and Murray WR. Diclofenac reduces the incidence of post-ERCP acute pancreatitis. Lister Department of Surgery, Glasgow Royal Infirmary, Glasgow. *Br J Surg* June 2002; 89, Suppl. 1.
69. Cavallini G, Tittobello A, Frulloni L, Masci E, Mariana A, Di Francesco V. Gabexate for the prevention of pancreatic damage related to endoscopic retrograde cholangiopancreatography. Gabexate in digestive endoscopy: Italian Group. *N Engl J Med* 1996; 335: 919–923.
70. Masci E, Cavallini G, Mariani A, Frulloni L, Testoni P, Curioni S et al. Comparison of two dosing regimens of gabexate in the prophylaxis of post-ERCP pancreatitis. *Am J Gastroenterol* 2003; 98: 2182–2186.
71. Arvanitidis D, Anagnostopoulos GK, Giannopoulos D, Pantes A, Agaritsi R, Margantinis G et al. Can somatostatin prevent post-ERCP pancreatitis? Results of a randomized controlled trial. *J Gastroenterol Hepatol* 2004; 19: 278–282.
72. Bordas JM, Toledo V, Mondelo F, Rodes J. Prevention of pancreatic reactions by bolus somatostatin administration in patients undergoing endoscopic retrograde cholangiopancreatography and endoscopic sphincterotomy. *Horm Res* 1988; 29: 106–8.
73. Bordas JM, Toledo-Pimentel V, Llach J, Elena M, Mondelo F, Gines A et al. Effects of bolus somatostatin in preventing pancreatitis after endoscopic pancreatography: results of a randomized study. *Gastrointest Endosc* 1998; 47: 230–4.
74. Guelrud M, Mendoza S, Viera L, Gelrud D. Somatostatin prevents acute pancreatitis after pancreatic duct sphincter hydrostatic balloon dilation in patients with idiopathic recurrent pancreatitis. *Gastrointest Endosc* 1991; 37: 44–7.
75. Persson B, Slezak P, Efendic S, Haggmark A. Can somatostatin prevent injection pancreatitis after ERCP? *Hepatogastroenterology* 1992; 39: 259–61.
76. Poon RT, Yeung C, Lo CM, Yuen WK, Liu CL, Fan ST. Prophylactic effect of somatostatin on post-ERCP pancreatitis: a randomized controlled trial. *Gastrointest Endosc* 1999; 49: 593–8.

77. Saari A, Kivilaakso E, Schroeder T. The influence of somatostatin on pancreatic irritation after pancreatography. An experimental and clinical study. *Surg Res Comm* 1988; 2: 271–8.
78. Testoni PA, Masci E, Bagnolo F, Tittobello A. Endoscopic papillo-sphincterotomy: prevention of pancreatic reaction by somatostatin. *Ital J Gastroenterol* 1988; 20: 70–3.
79. Tsujino T, Komatsu Y, Isayama H, Hirano K, Sasahira N, Yamamoto N, Toda N, Ito Y, Nakai Y, Tada M, Matsumura M, Yoshida H, Kawabe T, Shiratori Y, Omata M. Ulinastatin for pancreatitis after endoscopic retrograde cholangiopancreatography: a randomized, controlled trial. *Clinical Gastroenterology Hepatology* 2005; 3(4): 76–83.
80. Binmoeller KF, Harris AG, Dumas R, Grimaldi C, Delmont JP. Does the somatostatin analogue octreotide protect against ERCP induced pancreatitis? *Gut* 1992; 33: 1129–33.
81. Arcidiacono R, Gambitta P, Rossi A, Grosso C, Bini M, Zanasi G. The use of a long-acting somatostatin analogue (octreotide) for prophylaxis of acute pancreatitis after endoscopic sphincterotomy. *Endoscopy* 1994; 6: 715–8.
82. Arvanitidis D, Hatzipanayiotis J, Koutsounopoulos G, Frangou E. The effect of octreotide on the prevention of acute pancreatitis and hyperamylasemia after diagnostic and therapeutic ERCP. *Hepatogastroenterolo* 1998; 45: 248–52.
83. Testoni PA, Lella F, Bagnolo F, Caporuscio S, Cattani L, Colombo E et al. Long-term prophylactic administration of octreotide reduces the rise in serum amylase after endoscopic procedures on Vater's papilla. *Pancreas* 1996; 13: 61–5.
84. Testoni PA, Bagnolo F, Andriulli A, Bernasconi G, Crotta S, Lella F et al. Octreotide 24-h prophylaxis in patients at high risk for post-ERCP pancreatitis: results of a multicenter, randomized, controlled trial. *Aliment Pharmacol Ther* 2001; 15: 965–72.
85. Tulassay Z, Papp J. The effect of long-acting somatostatin analogue on enzyme changes after endoscopic pancreatography. *Gastrointest Endosc* 1991; 37: 48–50.
86. Tulassay Z, Dobronte Z, Pronai L, Zagoni T, Juhasz L. Octreotide in the prevention of pancreatic injury associated with endoscopic cholangiopancreatography. *Aliment Pharmacol Ther* 1998; 12: 1109–12.
87. Russo A, Virgilio C, Aprile G, Magnano A, Cosentino S. Influenza dell' octreotide sulla reazone pancreatica indottada colangiopancreatografia retrograda. *Giorn Ital End Dig* 1992; 15: 139.
88. Andriulli A, Leandro G, Niro G, Mangia A, Festa V, Gambassi G, et al. Pharmacologic treatment can prevent pancreatic injury after ERCP: a meta-analysis. *Gastrointest Endosc* 2000; 51: 1–7.
89. Testoni PA, Lella F, Bagnolo F, Buiizza M, Colombo E. Controlled trial of different dosages of octreotide in the prevention of hyperamylasemia induced by endoscopic papillosphincterotomy. *Ital J Gastroenterol* 1994; 26: 431–6.
90. Sternlieb JM, Aronchick CA, Retig JN, Dabezies M, Saunders F, Goosenberg E et al. A multicenter, randomized, controlled trial to evaluate the effect of prophylactic octreotide on ERCP-induced pancreatitis. *Am J Gastroenterol* 1992; 87: 1561–6.
91. Binmoeller KF, Dumas R, Harris AG, Delmont JP. Effect of somatostatin analog octreotide on human sphincter of Oddi. *Dig Dis Sci* 1992; 37: 773–7.
92. Smithline A, Silverman W, Rogers D, Nisi R, Wiersema M, Jamidar P et al. Effect of prophylactic main pancreatic duct stenting on the incidence of biliary endoscopic sphincterotomy-induced pancreatitis in high-risk patients. *Gastrointest Endosc* 1993; 39: 652–7.
93. Tarnasky PR, Palesch YY, Cunningham JT, Mauldin PD, Cotton PB, Hawes RH. Pancreatic stenting prevents pancreatitis after biliary sphincterotomy in patients with sphincter of Oddi dysfunction. *Gastroenterology* 1998; 115: 1518–24.
94. Aizawa T, Ueno N. Stent placement in the pancreatic duct prevents pancreatitis after endoscopic sphincter dilation for removal of bile duct stones. *Gastrointest Endosc* 2001; 54: 209–13.
95. Fazel A, Quadri A, Catalano MF, Meyerson SM, Geenen JE. Does a pancreatic duct stent prevent post-ERCP pancreatitis? A prospective randomized study. *Gastrointest Endosc* 2003; 57: 291–4.
96. Sherman S, Earle DT, Bucksot L, Baute P, Gottlieb K, Lehman G. Does leaving a main pancreatic duct stent in place reduce the incidence of precut biliary sphincterotomy-induced pancreatitis? A final analysis of a randomized prospective study. *Gastrointest Endosc* 1996; 43: A489.
97. Freeman ML, Overby C, Qi D. Pancreatic stent insertion: consequences of failure and results of a modified technique to maximize success. *Gastrointest Endosc* 2004; 5: 8–14.
98. Tarnasky PR. Mechanical prevention of post-ERCP pancreatitis by pancreatic stents: results, techniques, and indications. *JOP* 2003; 4 (1): 58–67.
99. Lella F, Bagnolo F, Colombo E, Bonassi U. A simple way of avoiding post-ERCP pancreatitis. *Gastrointestinal Endoscopy* 2004; 59(7): 830–4.
100. Cunliffe WJ, Cobden I, Lavelle MI, Lendrum R, Tait NP, Venables CW. A randomised, prospective study comparing two contrast media in ERCP. *Endoscopy* 1987; 19: 201–2.
101. Hannigan BF, Keeling PW, Slavin B, Thompson RP. Hyperamylasemia after ERCP with ionic and non-ionic contrast media. *Gastrointest Endosc* 1985; 31: 109–10.
102. Johnson GK, Geenen JE, Bedford RA, Johanson J, Cass O, Sherman S et al. A comparison of nonionic versus ionic contrast media: results of a prospective, multicenter study. *Gastrointest Endosc* 1995; 42: 312–6.
103. O'Connor HJ, Ellis WR, Manning AP, Lintott DJ, McMahon MJ, Axon AT. Iopamidol as contrast medium in endoscopic retrograde pancreatography: a prospective randomised comparison with diatrizoate. *Endoscopy* 1988; 20: 244–7.

104. Sherman S, Hawes RH, Rathgeber SW, Uzer MF, Smith MT, Khusro QE et al. Post-ERCP pancreatitis: randomized, prospective study comparing a low- and high-osmolality contrast agent. *Gastrointest Endosc* 1994; 40: 422–7.

105. Guidi M, Baldoni F, Goldin E, Wengrower D, Bologna A, Bernedo A, Martinez H, Chopita N, Landoni N, Jmelnitzky A. Complications of endoscopic retrograde cholangiopancreatography. *Acta Gastroenterologica Latinoamericana* 2003; 33(3): 133–7.

106. Suissa A, Yassin K, Lavy A, Lachter J, Chermech I, Karban A, Tamir A, Eliakim R. Outcome and early complications of

ERCP: a prospective single center study. *Hepato-Gastroenterology* 2005; 52 (62): 352.

107. Lal D, Lane M, Wong P. Complications of endoscopic retrograde cholangiopancreatography. *New Zealand Medical Journal* 2003; 116(1177): U496.

108. Lempinen M, Stenman UH, Halttunen J, Puolakkainen P, Haapiainen R, Kemppainen E. Early sequential changes in serum markers of acute pancreatitis induced by endoscopic retrograde cholangiopancreatography. *Pancreatology* 2005; 5(2–3): 157–64.

Gauta: 2007-11-20

Priimta spaudai: 2008-01-20