

Suaugusiųjų žarnos invaginacija: klinikinio atvejo pristatymas ir literatūros apžvalga

Bowel intussusception in adults: a case report and literature review

Jonas Jurgaitis¹, Saulius Sologubovas², Viktor Asejev², Marius Paškoniš¹, Vytautas Lipnickas¹, Asta Dukštaitė³, Dileta Rutkauskaitė³, Kęstutis Strupas^{1, 2}

¹Vilniaus universiteto ligoninės Santariškių klinikos Pilvo chirurgijos centras, Santariškių g. 2, LT-08661 Vilnius

²Vilniaus universiteto Medicinos fakultetas

³Vilniaus universiteto ligoninė Santariškių klinikos, Radiologijos ir branduolinės medicinos centras

El. paštas: jonas.jurgaitis@santa.lt

¹Vilnius University Hospital "Santariškių klinikos", Center of Abdominal Surgery, Santariškių Str. 2, LT-08661 Vilnius, Lithuania

²Vilnius University, Medical Faculty

³Vilnius University Hospital "Santariškių klinikos", Center of Radiology and Nuclear Medicine, Santariškių Str. 2, LT-08661 Vilnius, Lithuania

E-mail: jonas.jurgaitis@santa.lt

Įvadas

Žarnos invaginacija yra apibūdinama kaip proksimalinio žarnos segmento įsimovimas į distaliau esančią jos dalį. Žarnos invaginacija dažniausiai pasitaiko vaikų amžiuje. Suaugusiems asmenims žarnų invaginacija yra reta chirurginė liga, kurią paprastai sukelia jau esantis žarnos pažeidimas, veikiantis kaip invaginacijos viršūnė. Numanomas sergamumas – du trys atvejai iš milijono gyventojų per metus. Suaugusiems pacientams invaginacija pasireiškia įvairiais simptomais, kurie gali būti ūmūs, intermituojantys ar lėtiniai. Daugumai pacientų iki operacijos nustatoma žarnų obstrukcijos diagnozė (apie 50 proc.), o tikroji diagnozė paaiškėja tik operacijos metu.

Klinikinis atvejis

Pacientas atvyko turėdamas žarnyno nepraeinamumo kliniką. Atlikus pilvo organų echoskopiją, rasta gastrostazė ir pakitusi plonoji žarna. Diagnozei patikslinti buvo atliktas kompiuterinės tomografijos tyrimas, rasta tuščiosios žarnos invaginacija. Atlikta operacija, kurios metu reponavus invaginaciją rastas spindį užkemšantis 8 cm tumoras. Pašalintas 70 cm ilgio plonosios žarnos segmentas. Operacinės medžiagos patologinio tyrimo metu nustatytas navikas – lipoma. Šis atvejis pabrėžia neįprastą suaugusiųjų žarnos invaginacijos atvejį, sukeltą plonosios žarnos lipomos.

Išvados

Suaugusiųjų žarnos invaginacija yra reta chirurginė liga, kurią diagnozuoti palyginti sudėtinga dėl menkos klinikos, o tikroji invaginacijos priežastis paaiškėja tik operacijos metu.

Reikšminiai žodžiai: žarnos invaginacija, lipoma.

Background

Intussusception occurs when a proximal segment of the bowel (intussusceptum) telescopes or invaginates into the lumen of the adjacent distal segment (intussusciens). Intussusception is usually found in children. The incidence of intussusception in adults is only 2–3 cases per million per year and is usually caused by a small bowel lesion acting as the apex of the intussusception. The clinical symptoms of intussusception in adults vary and may present as acute, intermittent or chronic. Usually, bowel obstruction is diagnosed, and the diagnosis of intussusception remains unclear preoperatively.

Case report

The patient presented with symptoms of bowel obstruction. She underwent several diagnostic procedures, including sonoscopy; finally, the possibility of intussusception was raised by a computed tomographic scan of the abdomen. The patient underwent a reduction on intussusception and resection of the intussuscepted intestine, which resulted in a long-lasting resolution of the symptoms. The resected specimen contained a tumour which was diagnosed histopathologically as an intestinal lipoma. This case highlights the uncommon causation of adult intussusception by an intestinal lipoma.

Conclusion

Unfortunately, the diagnostics of bowel intussusception in adults is still relatively difficult due to the lack of specific symptoms, and the real cause of intussusception is revealed only perioperatively.

Key words: bowel intussusception, lipoma

Ižanga

Žarnos invaginacija yra apibūdinama kaip proksimalinio žarnos segmento įsimovimas į distaliau esančią jos dalį. Ši patologija dažnesnė vaikams. Suaugusiems ji pasitaiko retai. Žarnos invaginacija sudaro apie 1 proc. žarnyno nepraeinamumo ir apie 5 proc. visų invaginacijos atvejų ir dažniausiai yra susijusi su plonosios žarnos pirminiu pažeidimu [1, 2].

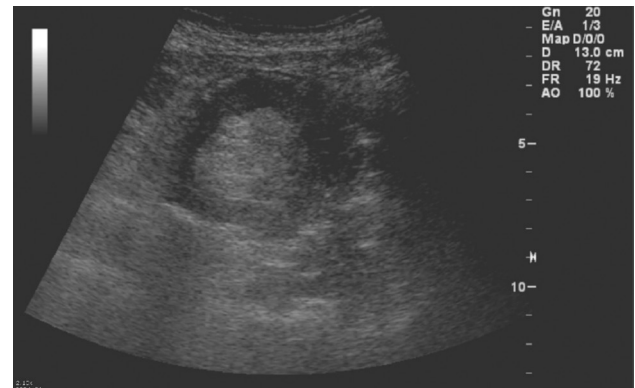
Esant suaugusiųjų plonosios žarnos invaginacijai, paprastai įtariamas piktybinis žarnos navikas, veikiantis kaip invaginacijos viršūnė, tačiau jos priežastis gali būti ir nepiktybinis žarnos pažeidimas. Lipoma yra antras pagal dažnį gerybinis plonosios žarnos navikas ir yra linkęs, nors ir nedažnai, sukelti invaginaciją [2]. Nors žarnos invaginacija suaugusiųjų amžiuje yra reta, ji pasireiškia įvairiais ūmiais, protarpiniais ar lėtiniais simptomais, sudarančiais priešoperacinės diagnostikos sunkumų [2]. Negydoma žarnos invaginacija paprastai progresuoja keliais būdais, dažniausiai besitęsiantys invaginato peristaltiniai susitraukimai sukelia žarnų obstrukciją. Kai kurias atvejais gali būti invaginato stranguliacija, nekrozė ir gangrena, tai sukelia peritonitą, sepsį ir mirtį [3].

Šiame straipsnyje aprašome neįprastą suaugusiųjų plonosios žarnos invaginacijos atvejį, sukeltą tuščiosios žarnos lipomos, veikiančios kaip invaginacijos viršūnė, ir pateikiame literatūros apžvalgą.

Klinikinis atvejis

Pacientas, 48 metų amžiaus, atvyko į VULSK Gastroenterologijos skyrių. Skundėsi spazminio pobūdžio skausmais epigastriumo srityje, kairėje klubinėje srityje, pykinimu, vėmimu su tulžies priemaiša, negalėjimu pasitūstinti. Anamnezės duomenys: minėti nusiskundimai truko apie 5 dienas. Atvykusio paciento būklė buvo vidutinio sunkumo. Palpuojamas pilvas minkštas, kiek skausmingas epigastriumo srityje, peritonito reiškinių nenustatyta.

Atlikti laboratoriniai tyrimai rodė (CRB kiekio ir ENG padidėjimas, saikinga leukocitozė), kad vystosi uždegimas. Pirmo ultragarsinio tyrimo metu buvo rasta



1 pav. Matoma pakitusi plonoji žarna (sonoskopinio tyrimo vaizdas)

gastrostazė ir kairėje pilvo pusėje, nusileidžiančios storosios žarnos projekcijoje, matomas žarnos segmentas sustorėjusia sienele. Paskirtas konservatyvusis gydymas infuzine terapija, analgetikais ir spazmolitikais.

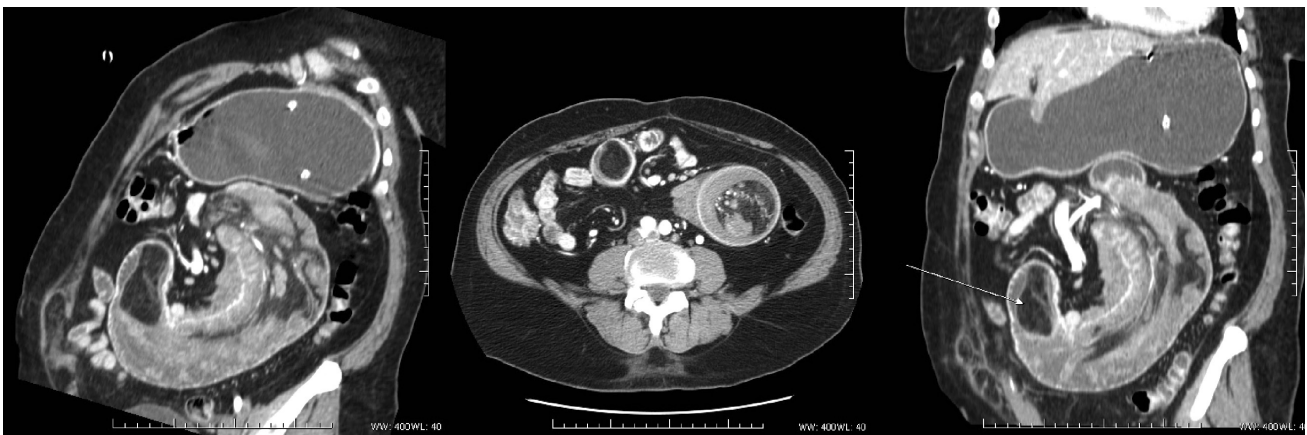Būklei negerėjant, po 5 dienų atlikta pakartotinė pilvo organų sonoskopija – buvo matoma didelės apimties pilnas turinio skrandis, išsiplėtusios, be peristaltikos ir sustorėjusiomis sienelėmis iki 10 mm plonosios žarnos kilpos su turiniu (1 pav.).

Siekiant patikslinti diagnozę, buvo atlikta pilvo organų kompiuterinė tomografija, kurios metu rasta proksimalinės dalies tuščiosios žarnos apie 30 cm ilgio invaginacija, įtraukianti pasaitą. Invaginato skersmuo ~66 mm. Invaginuota žarnos dalis kontrastuojasi lėčiau. Ryški gastrostazė, duodenostazė. Kompiuterinės tomo-

grafijos daugiaplokštuminėse rekonstrukcijose (2 pav. ir 4 pav.) ir skersiniame vaizde (3 pav.) matomas tuščiosios žarnos segmento ir jos pasaito invaginatą į tuščiąją žarną, vaizduose – klasikiniai radiologiniai invaginato požymiai – „taikinio“ simptomas (2 pav.) ir „dešrelės“ simptomas (2 pav. ir 4 pav.). Invaginaciją sukėlė riebalinio tankio darinys – lipoma (4 pav., rodyklė).

Įvertinus kompiuterinės tomografijos duomenis, pacientas buvo operuotas.

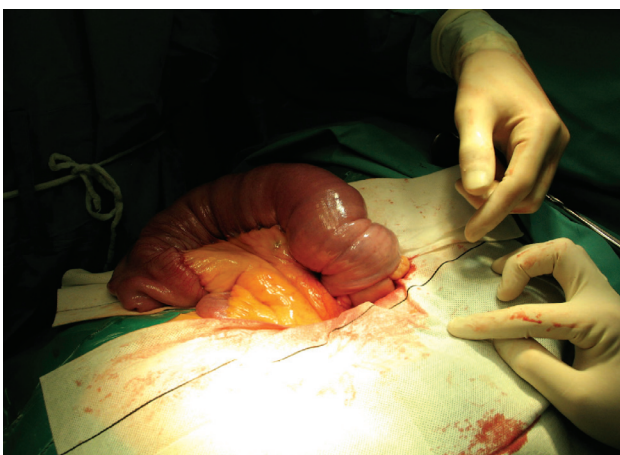
Atlikta viršutinė vidurinė laparotomija. Pilvo ertmėje rasta tuščiosios žarnos invaginacija, prasidedanti 10 cm nuo Treitzo raiščio (5 pav. ir 6 pav.). Toliau plonoji žarna stora, invaginacija tęsiasi apie 60 cm. Žemiau jos plonoji žarna subliūškusi, normalios peristaltikos ir spalvos. Pilvo ertmėje rastas nedidelis kiekis ascitinio skysčio.



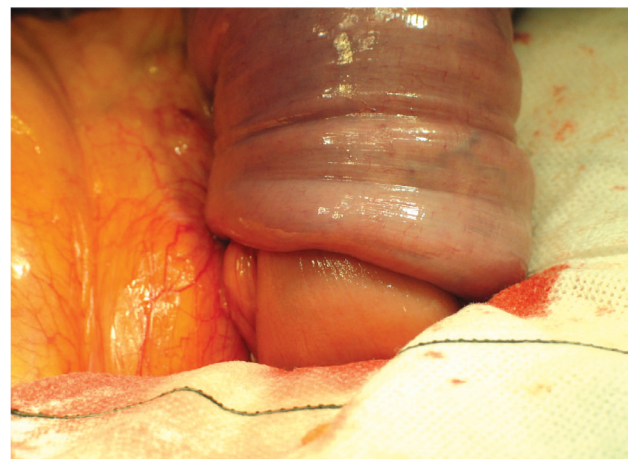2 pav.

3 pav.

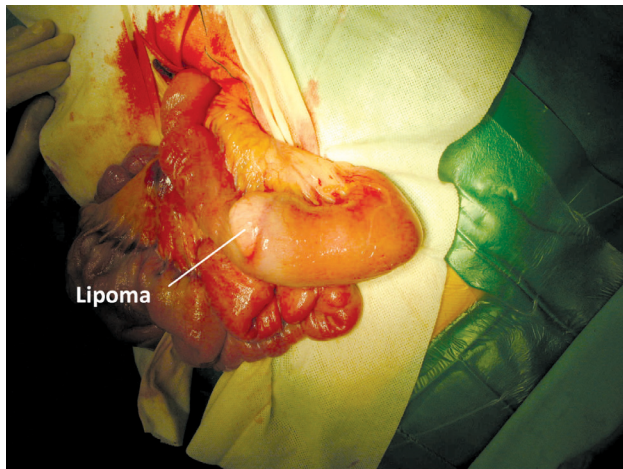
4 pav.



5 pav. Operacijos metu rasta tuščiosios žarnos invaginacija



6 pav. Tuščiosios žarnos invaginacija (vaizdas iš arčiau)



7 pav. Reponuota tuščioji žarna su matomu naviku – lipoma

Kitos patologijos nebuvo. Invaginuotas segmentas reponuotas. Ištrauktoje dalyje, apie 30 cm nuo Treitzo raiščio, rastas apie 8 cm ilgio plonosios žarnos navikas, užkemšantis žarnos spindį (7 pav.). Žemiau žarna išsiplėtusi iki 10 cm, su fibrozinėmis striktūromis.

Atlaisvinta ir rezekuota tuščioji žarna su pasaitu proksimaliau (10 cm) ir distaliau (10 cm už išsiplėtusio segmento) nuo pakitimų. Suformuota anastomozė galas į galą vieno aukšto ištisine 3/0 besirezorbuojančio monofilamento siūle. Liko 250 cm plonosios žarnos. Susiūtas pasaitas. Pilvo ertmė nedrenuota. Pooperacinis laikotarpis buvo sklandus.

Preparatas (70 cm ilgio žarnos segmentas su 8 cm naviku, užkemšančiu spindį) buvo išsiųstas histologiniam tyrimui. Tyrimo atsakymas – nepiktybinis tuščiosios žarnos pogleivio navikas – lipoma.

Literatūros apžvalga

Žarnos invaginacija yra apibūdinama kaip proksimalinio žarnos segmento įsimovimas į distaliau esančią jos dalį. Pirmą kartą ši liga minima 1674 metais (Barbette iš Amsterdamo) [4]. 1789 metais Johnas Hunteris detaliai aprašė žarnos invaginaciją, o pirmąją sėkmingą jos operaciją (vaikui) 1871 metais atliko Jonathanas Hutchinsonas. Vis dėlto ši liga dažniausiai baigdavosi mirtimi iki maždaug XX a. pradžios [5, 6].

Žarnų invaginacija suaugusiems žmonėms – reta chirurginė liga. Numanomas sergamumas yra du trys

atvejai milijonui gyventojų per metus. Tikimybė rasti šią patologiją paguldžius į ligoninę dėl žarnų nepraeinamumo yra nuo 1/30 iki 1/100. Vaikų ir suaugusiųjų sergamumo santykis yra 20:1. Vidutinis sergamumo amžius yra 54,4 metai, vyrų ir moterų santykis – 1:1–1,3 [7].

Tikslus invaginacijos susidarymo mechanizmas nežinomas. Manoma, kad bet koks žarnos sienelės pažeidimas ar dirgiklis, esantis spindyje ir keičiantis normalų peristaltinį aktyvumą, gali inicijuoti invaginaciją [9].

Invaginacijos paprastai klasifikuojamos pagal susidarymo vietą. Pagal įprastinę klasifikacijos sistemą jos yra skirstomos į keturias kategorijas: enterinę, ileokolinę, ileocekalinę ir storosios žarnos. Suaugusiems 90 proc. invaginacijos atvejų aptinkama plonojoje ar storiojoje žarnoje, 10 proc. – įtraukiamas skrandis ar chirurgiškai suformuota stoma [8, 9].

Storosios žarnos invaginacija labiau linkusi būti piktybinės etiologijos (50–60 proc.), tai atspindi didesnę piktybinių navikų atvejų dažnį, palyginti su plonąja žarna [10]. Dažniausiai pirminį piktybinį storosios žarnos pažeidimą sukelia adenokarcinoma ir limfoma. Nepiktybiniai pažeidimai sudaro apie 30 proc. ir apima tokius navikus kaip lipoma, lejomoma, polipų adenomatozė, apendicito endometriozė. Idiopatinės invaginacijos dažnis storiojoje žarnoje yra didesnis nei plonojoje ir sudaro apie 10 proc. [2]. Nors plonoji žarna sudaro apie 75 proc. virškinamojo trakto ilgio ir apie 90 proc. jo paviršiaus ploto, plonosios žarnos piktybinės ligos yra retos, sudaro tik apie 2 proc. visų virškinamojo trakto navikų. Pasitaiko įvairių piktybinių navikų, tokių kaip adenokarcinoma, karcinoidas, sarkoma bei limfoma [11]. Nepiktybiniai plonosios žarnos navikai taip pat yra reti, jie dažnai išlieka be simptomų visą paciento gyvenimą. Šie navikai gali išsivystyti kaip pavieniai ar dauginiai ir būti įvairių tipų: hiperplaziniai polipai, adenomos, lipomos, hemangiomos bei susiję su *Peutz–Jeghers* sindromu [12].

Mūsų atveju rasta lipoma yra mezenchiminės kilmės nepiktybinis navikas. Jis yra antras pagal dažnį plonosios žarnos navikas ir sudaro apie 10 proc. visų gerybinių virškinamojo trakto navikų bei apie 5 proc. visų virškinamojo trakto navikų. Paprastai susidaro pogleivyje ir išsikiša į žarnos spindį, kartais – seroziniame audinyje. Virškinamojo trakto lipomų įprasta lokalizacija – storioji žarna (nuo 65 proc. iki 75 proc., ypač dešinė jos pusė,

rečiau – plonoji žarna (20–25 proc.) ir retkarčiais – pradinė virškinamojo trakto dalis (mažiau kaip 5 proc.). Lipomos paprastai yra besimptomės. Pasireiškiančių požymių daugumą sudaro žarnų obstrukcija ar hemoragija [13].

Invaginacijos klinikinė raiška vaikams ir suaugusiems pacientams yra skirtinga. Klasikinė vaikų invaginacijos simptomų triada – pilvo skausmas, apčiuopiamas „dešrelės“ formos darinys ir rausvos išmatos – retai būdingi suaugusiems žmonėms [9]. Jiems invaginacija pasireiškia įvairiais simptomais, kurie gali būti ūmūs, protarpiniai ar lėtiniai. Dažniausiai šie simptomai yra žarnų obstrukcijos padarinys ir esti poūmiai arba lėtiniai. Suaugusiųjų žarnų invaginacijos simptomatika įvairi, todėl šios ligos diagnozė yra sudėtinga ir paprastai lieka neaiški iki pat operacijos. Daugumai pacientų iki operacijos nustatoma žarnų obstrukcijos diagnozė (apie 50 proc.), o tikroji diagnozė paaiškėja tik operacijos metu [2]. Pilvo skausmas yra dažniausias simptomas, lydymas pykinimo ir vėmimo. Darinys pilve čiuopiamas 24–42 proc. pacientų [14]. Karščiavimas, sumažėjęs apetitas ir pilvo įtempimas yra taip pat galimi simptomai. Kitos suaugusiųjų būklės gali iškreipti klasikinę ligos raišką. Pavyzdžiui, pacientai, kuriems metastazavęs piktybinis pilvo navikas, gali jausti nuolatinį pilvo skausmą ar visiškai jokio skausmo dėl vartojamų vaistų.

Radiologinė diagnostika gali būti naudinga invaginaciją sukeliančiam pažeidimui identifikuoti prieš operaciją. Tiesinė rentgenografija paprastai yra vienas iš pirmųjų diagnostikos metodų, kuris gali padėti įtarti žarnų obstrukciją ir jos lokalizaciją.

Kontrastinis tyrimas pagalbus identifikuojant invaginacijos vietą ir priežastį, ypač esant lėtinei ligos raiškai. Klizmavimas kontrastiniu bario tirpalu gali būti naudingas diagnozuojant gaubtinės žarnos ar ileokolines invaginacijas, kurioms yra būdingas „puoduko“ formos požymis. Bario kontrastinis tyrimas yra kontraindikuojamas įtariant žarnos perforaciją arba išemiją.

Ultragarso tyrimas taip pat naudojamas vertinant galimą invaginacijos diagnozę. „Taikinio ir spurgos“ požymis skersiniame pjūvyje bei „sumuštinio“ požymis išilginiame pjūvyje yra klasikiniai. Pagrindiniai ultragarso tyrimo trūkumai yra požymių neryškumas dėl dujų prisipildžiusių žarnų kilpų bei tyrimo rezultatų subjektyvi priklausomybė nuo tyrėjo [17].

Pastaraisiais metais kompiuterinė tomografija (KT) tapo pirmuoju atliekamu radiologiniu tyrimu po tiesinės pilvo rentgenografijos, esant nespacificiniams abdominaliniams pacientų nusiskundimams. KT tyrimo metu ankstyvi invaginacijos požymiai – užlinkę, ekscentriškai lokalizuoti mažo tankio plotai. Vėliau dėl išilginio spaudimo invaginate atsiranda sluoksniavimosi požymių [18]. Pilvo kompiuterinė tomografija yra laikoma naudingiausiu tyrimu diagnozuojant žarnų invaginaciją ir pranašesniu už kontrastinius, sonoskopinius ar endoskopinius tyrimus [14, 18]. Naujausi tyrimai rodo, kad KT tyrimo tikslumas diagnozuojant žarnų invaginaciją siekia nuo 58 proc. iki 100 proc. [2, 14].

Nors magnetinio branduolių rezonanso tyrimas yra minimas tik keliuose suaugusiųjų žarnų invaginacijos atveju aprašymuose, šio tyrimo invaginacijos vaizdinimo charakteristikos yra panašios kaip kompiuterinės tomografijos tyrimo [9].

Kolonoskopija taip pat galėtų būti naudinga diagnozuojant invaginaciją, ypač jei pasireiškiantys simptomai leidžia įtarti storosios žarnos invaginaciją [14]. Endoskopinė biopsija ar polipektomija nepatariama tais atvejais, kai pacientų skundai trunka ilgai, nes atsiranda nemaža perforacijos rizika, kuri padidėja esant lėtinei audinių išemijai ir galimai nekrozei [16]. Vienoje iš studijų kolonoskopija buvo atlikta trimis pacientams, iš jų dviem patvirtina invaginacija (66,6 proc.) [14].

Nepaisant ganėtinai plačių žarnos invaginacijos diagnostikos galimybių, ši patologija vis dėlto dažnai lieka nedidžiosios diagnozuota prieš operaciją. Viena iš studijų [2] nurodo tokias žarnų invaginacijos priešoperacines diagnozes:

Lentelė. Diagnozė prieš operaciją

Diagnozė	Dažnis
Žarnų obstrukcija	50 proc.
Invaginacija	32 proc.
Abdominalinė masė	11 proc.
Kraujavimas iš virškinimo trakto	5 proc.
Cholecistitas	2 proc.

Kitaip nei esant vaikų žarnų invaginacijai, suaugusiems beveik visada yra taikomas chirurginis gydymas

[2, 10]. Dėl lėtinės būklės ir randėjimo invaginacijos plote sėkminga pneumatinė ar hidrostatinė reponacija paprastai negalima. Dar svarbiau tai, jog nesimant chirurginio gydymo metodų gali likti nepastebėtas pirminis žarnos pažeidimas [7].

Optimalus suaugusiųjų žarnų invaginacijos gydymas išlieka prieštaringas. Daugiausia diskusijų kyla dėl dviejų pagrindinių chirurginio gydymo būdų: „en bloc“ rezekcijos ir pradinio invaginacijos gylio sumažinimo prieš mažesnės apimties žarnos rezekciją [2, 19]. „En bloc“ rezekcijos šalininkai remiasi dideliu piktybinės ligos paplitimu, ypač esant gaubtinės žarnos pažeidimui. Be to, sunkumai diferencijuoti nepiktybinius ir piktybinius plonosios žarnos pažeidimus laikotarpiu iki operacijos ir jos metu leistų rinktis rezekciją be pirminio invaginacijos reponavimo. Invaginacijos sumažinimas, bandymas ją atitaisyti esant piktybiniam žarnos pažeidimui, laikomas pavojingu dėl teorinės piktybinės ligos išplitimo ir išopėjusios žarnos gleivinės veninės embolizacijos galimybes. Kiti trūkumai apima anastomozės komplikacijų rizikos padidėjimą, nes manipuliacijos mažinant invaginaciją gali susilpninti jos stabilumą ir lemti žarnos sienelės perforaciją, anastomozės nelaikymą [2, 19, 20].

Kita vertus, kai kurie autoriai rekomenduoja rezekciją rinktis atrankiai, atsižvelgiant į invaginacijos lokalizaciją, nuo kurios priklauso pirminis žarnos patologijos tipas [10]. Jie siūlo rinktis „en bloc“ rezekciją esant bet kuriam gaubtinės žarnos pažeidimui ir atrankiau rinktis esant plonosios žarnos invaginacijai dėl mažesnio piktybinių ligų paplitimo.

Kiti autoriai nurodo, kuo reiktų vadovautis renkantis gydymo būdą: dauguma gaubtinės žarnos invaginacijos atvejų žarnos rezekcija be invaginacijos reponavimo

turėtų būti pasirinkta, ypač jei ligonis vyresnis nei 60 metų, dėl didesnės piktybinės ligos rizikos. Plonosios žarnos invaginacijos gylys turėtų būti sumažintas prieš rezekciją tik tais atvejais, kai yra patvirtinta priešoperacinė nepiktybinės ligos etiologija, žarna yra gyvybinga arba atliekama „en bloc“ rezekcija apimtų didelį plonosios žarnos segmentą ir ateityje tai galėtų sukelti trumpos žarnos sindromą [10, 21].

Pastaruoju metu, gydant plonosios ar storosios žarnos invaginacijas, taikomi ir minimaliai invazyvios chirurgijos metodai. Literatūroje aprašomi keli atvejai, susiję su laparoskopiniu plonosios žarnos invaginacijos gydymu [22, 23]. Laparoskopinio ar laparotominio chirurginio invaginacijos gydymo pasirinkimą lemia klinikinė paciento būklė, invaginacijos lokalizacija ir dydis, pirminio pažeidimo tipas ar jo nebuvimas ir chirurgo patirtis [24].

Išvados

Žarnų invaginacija yra reta chirurginė suaugusiųjų liga, kurią paprastai sukelia jau esantis žarnos pažeidimas, veikiantis kaip invaginacijos priežastis. Pagrindiniai diagnostikos tyrimo metodai šiuo metu yra pilvo organų sonoskopija ir kompiuterinė tomografija. Nors esama daug galimybių diagnozuoti žarnos invaginaciją, vis dėlto ši patologija dažnai lieka nenustatyta iki operacijos. Šiuo metu taikomi du suaugusiųjų žarnų invaginacijos chirurginio gydymo būdai: „en bloc“ rezekcijos ir pradinio invaginacijos gylio sumažinimo prieš mažesnės apimties žarnos rezekciją. Nors tikslaus algoritmo renkantis vieną iš būdų nėra, tačiau reikia atsižvelgti, kurioje žarnyno vietoje yra invaginacija, išsiaiškinti ją sukėlusią priežastį ir iširti, ar žarnos pažeidimas piktybinis, ar nepiktybinis.

LITERATŪRA

1. Akagi I, Miyashita M, Hashimoto M, Makino H, Nomura T, Tajiri T. Adult intussusception caused by an intestinal lipoma: report of a case. *J Nippon Med Sch.* 2008 Jun; 75(3): 166–70.
2. Taraneh Azar, MD., and David L. Berger, MD. Adult Intussusception. *Annals of Surgery*, vol. 226, no. 2, 134–138.
3. Shaun C. Spalding, MD, and Bruce Evans, MD. Intussusception. *Emerg Med* 2004; 36(11): 12–19.
4. Barbette P. *Ouevres Chirurgiques at Anatomiques*. Geneva: Francois Miegé, 1674.
5. Hutchinson J. A successful case of abdominal section for intussusception. *Proc R Med Chir Soc* 1873; 7: 195–8.
6. Stringer MD, Willetts IE; John Hunter, Fredrick Treves and intussusception. [Review][46 refs] *Ann RCS Eng* 2000 Jan; 82(1): 18–23.
7. Rathore MA, Andrabi SIH, Mansha M. Adult intussusception – a surgical dilemma. *ADULT. J Ayub Med Coll Abbottabad* 2006; 18(3).
8. Weilbaecher D, Bolin JA, Hearn D, Ogden W 2nd. Intus-

susception in adults. Review of 160 cases. *Am J Surg* 1971; 121: 531–5.

9. Balamoun H, Doughan S. Ileal lipoma – a rare cause of ileocolic intussusception in adults: Case report and literature review *World J Gastrointest Surg* 2011 Jan 27; 3(1): 13–15.

10. Begos DG, Sandor A, Modlin IM. The diagnosis and management of adult intussusception. *Am J Surg* 1997; 173: 88–94.

11. Joseph N Espat, MD, MS, FACS; Chief Editor: Jules E Harris, MD. Malignant Neoplasms of the Small Intestine.

12. Shawn M Terry, MD, FACS; Chief Editor: John Geibel, MD, DSc, MA. Benign Neoplasm of the Small Intestine.

13. Balik AA, Ozturk G, Aydinli B, Alper F, Gumus H, Yildirgan MI, Basoglu M. Intussusception in adults. *Acta Chir Belg* 2006; 106: 409–412.

14. Savas Yakan, Cemil Caliskan, Ozer Makay, Ali Galip Denecli, and Mustafa Ali Korkut. Intussusception in adults: Clinical characteristics, diagnosis and operative strategy. *World J Gastroenterol* 2009 Apr; 15(16): 1985–9.

15. Chou JW, Feng CL, Lai HC, Tsai CC, Chen SH, Hsu CH, Cheng KS, Peng CY, Chung PK. Obscure gastrointestinal bleeding caused by small bowel lipoma. *Intern Med* 2008; 47: 1601–3.

16. Chang FY, Cheng JT, Lai KH. Colonoscopic diagnosis of ileocolic intussusception in an adult. A case report. *S Afr Med J* 1990; 77: 313–4.

17. Fujii Y, Taniguchi N, Itoh K. Intussusception induced by villous tumor of the colon: sonographic findings. *J Clin Ultrasound* 2002; 30: 48–51.

18. Bar-Ziv J, Solomon A. Computed tomography in adult intussusception. *Gastrointest Radiol* 1991; 16: 264–6.

19. Barussaud M, Regenet N, Briennon X, de Kerviler B, Pessaux P, Kohneh-Sharhi N, Lehur PA, Hamy A, Leborgne J, le Neel JC, et al. Clinical spectrum and surgical approach of adult intussusceptions: a multicentric study. *Int J Colorectal Dis* 2006; 21: 834–9.

20. Yalamarathi S, Smith RC. Adult intussusception: case reports and review of literature. *Postgrad Med J* 2005; 81: 174–7.

21. Khan MN, Agrawal A, Strauss P. Ileocolic Intussusception – A rare cause of acute intestinal obstruction in adults: Case report and literature review. *World J Emerg Surg* 2008; 3: 26.

22. Karahasanoglu T, Memisoglu K, Korman U, Tunckale A, Curgunlu A, Karter Y. Adult intussusception due to inverted Meckel's diverticulum: laparoscopic approach. *Surg Laparosc Endosc Percutan Tech* 2003; 13: 39–41.

23. Zanoni EC, Averbach M, Borges JL, Corrêa PA, Cutait R. Laparoscopic treatment of intestinal intussusception in the Peutz–Jeghers syndrome: case report and review of the literature. *Surg Laparosc Endosc Percutan Tech* 2003; 13: 280–2.

24. Jelenc F, Brencic E. Laparoscopically assisted resection of an ascending colon lipoma causing intermittent intussusception. *J Laparoendosc Adv Surg Tech A* 2005; 15: 173–5.